RECONSTRUCŢIA MAMARĂ CU LAMBOUL MUSCULO-CUTANAT AL MUŞCHIULUI DORSAL MARE (Revista literaturii)

Corneliu Ureche – medic mamolog,

IMSP Institutul Oncologic din Republica Moldova

ureche8cornel@gmail.com 079527327

Rezumat

Datorită fiabilităţii sale mari, lamboul musculo-cutan de mare dorsal (LMDM) este frecvent utilizat în reconstrucţia mamară după mastectomii pentru cancere de sân în diferite stadii evolutive. Reconstrucţa mamară cu lamboul musculo-cutanat din m. latissimus dorsi se efectuează la pacientele cu CGM st. I-III, cu un volum al glandei mamare până la 300 cm^3. Lamboul musculo-cutanat din m.latissimus dorsi are foarte multe avantaje, precum: suprafaţa mare a muşchiului, mobilitate înaltă a lamboului, posibilitatea de păstrare a vascularizării autonome, pierderi funcţionale nesemnificative în regiunea donatoare.

Cuvinte-cheie: lambou musculo-cutan de mare dorsal, reconstrucție cu lambou din m.latissimus dorsi

Summary: Breast reconstruction with latissimus dorsi musculocutanious flap (A review)

The latissimus dorsi musculocutanious flap is used very often in breast reconstructions after mastectomies. This kind of reconstructions are efectuated in pacient with breast cancer st I-III., with the volume of the breast more than 300 cm^3. The advantages of such reconstruction are: the big mobility of the flap, sufficient surface of the muscle.

Key words: latissimus dorsi musculocutanious flap, latissimus dorsi musculocutanious flap reconstrucion

Резюме: Реконструкция молочной железы лоскутом широчайшей мышцы спины (Лит. обзор)

Благодаря своей подвижности лоскут широчайшей мышцы спины широко используется в реконструкции молочной железы у больных раком молочной железы. Реконструкция молочной железы лоскутом широчайшей мышцы спины используется в реконструкции молочной железы у больных раком молочной железы в стадиях I-III, у которых размер груди не превышает 300 $см^3$. Преимущества такого типа реконструкции: хорошая подвижность лоскута, большая поверхность мышцы.

Ключевые слова: лоскут широчайшей мышцы спины, реконструкция молочной железы лоскутом широчайшей мышцы спины

Introducere. Criteriile de bază în alegerea metodei terapeutice pentru CGM sunt răspândirea tumorii (dimensiunile, stadiul, numărul de ganglioni limfatici regionali afectaţi), histologia, nivelul de diferenţiere a celulelor tumorale, aparatul receptor, vârsta femeiei şi statutul reproductiv [1]. Combinarea metodelor chirurgicale, radio, chimio- şi medicamentoase variază individual pentru fiecare pacientă în limitele programelor efectuate [2, 3].

Mastectomia totală rămâne o tehnică utilizată pe scară largă în practica clinică, dar ea afecteaza pacienții din punct de vedere fizic, emoțional, sexual și se suprapune cu un impact negativ asupra calitatății lor de viaţă [4]. Pentru a evita astfel de efecte, reconstrucția mamară a fost adoptată ca o alternativă excelentă pentru pacienții care au suferit această intervenție chirurgicală. Aceasta promovează estetică și inversează multe dintre consecințele psihologice și emoționale asociate cu mastectomie.

Reconstrucția mamară post-mastectomică este o oportunitate aproape pentru fiecare femeie și reprezintă, în ansamblu, o parte integră a planului general de tratament. Sarcina principală este de a crea o glandă mamară maxim posibil asemănătoare celei anato-

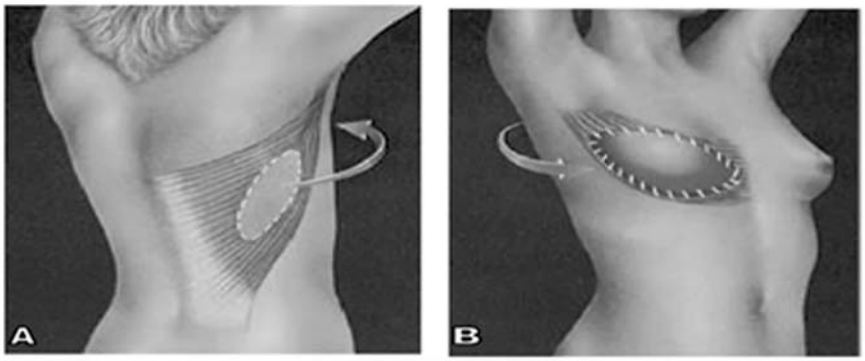

Fig. 1. *Reprezentarea a LMDM. A- zona donatoare, B- zona receptoare [17]*

mic normale, incluzând forma, volumul, consistenţa şi mobilitatea. Aceasta va permite pacientei să se simtă normal şi integru din nou. O reconstrucţie reuşită creează în continuare o senzaţie de optimism spre o viaţă normală, ceea ce este de o importanţă vitală la pacienţii bolnavi de cancer [5].

Cu toate că folosirea cu succes în chirurgia reconstructivă plastică a glandei mamare, a implanturilor mamare şi a expanderilor de silicon, se continuă dezvoltarea metodelor chirurgicale pentru RM cu întrebuinţarea lambourilor cutaneo-adipoase pe picioruş muscular. Restabilirea glandei mamare cu ţesuturi proprii după tratamentul radical are un şir de avantaje psihologice şi cosmetice [6, 7, 8, 9].

Mastectomia urmată de reconstrucţie mamară a devenit o procedură comună şi utilizată pe o scară largă pentru pacientele cu carcinom ductal a glandei mamare în situ şi în stadii precoce [10]. Siguranţa oncologică, rezultatele cosmetice superioare au fost demonstrate în mai multe studii [11, 12]. Printre diverse tipuri de reconstrucţie mamară utilizarea LMDM este una din cele mai utilizate în practica multor centre de chirurgie reconstructivă, atât pentru reconstrucţie mamară imediată (RMI), cât şi pentru reconstrucţie mamară amânată (RMA) [13].

Scurt istoric: Reconstrucţia mamară cu lamboul musculo-cutanat al muşchiului dorsal mare a fost descris pentru prima dată de către Tansini în 1896, iar apoi pentru o perioadă destul de lungă de timp, 70 de ani, acest lambou nu a fost folosit, astfel încât tehnica transpoziţiei anterioare a LMDM a fost redescoperită în 1976, de către Olivari [14] şi McCraw [14], care descriu LMDM în formă de insulă [3, 25]. În anul 1977 Schneider a descris anatomia şi utilitatea în RM a LDMF, iar în anul 1979 Bostwick publică pentru prima dată o serie de 52 din cazuri de RM cu utilizarea LMDM [15, 16].

Indicaţiile pentru LMDM [21] :

-Paciente fumătoare

-Necroza lamboului TRAM în antecedente

-Utilizarea concomitentă a implantului mamar

-Lipsa posibilităţilor de-a utiliza lambouri autologe din alte zone donatoare

-Alegerea pacientei

Contraindicaţii [21] :

-Absenţa congenitală a muşchiului dorsal mare

-Toracotomie cu rezecţia muşchiului dorsal mare în antecedente de aceeaşi parte

-Leziunea pedicului vascular a muşchiului dorsal mare

-Radioterapia îndelungată a fosei axilare

-Implicarea muşchiului dorsal mare în activitatea zilnică a pacientei (atlete, alpinişti)

-Refuzul pacientei de-a avea cicatrice pe spate

Tehnica chirurgicală: Tehnica chirurgicală a LDMF are mai multe etape:

- preoperatorie de marcare cutanată a lamboului
- recoltarea propriu-zisă

Fig. 2

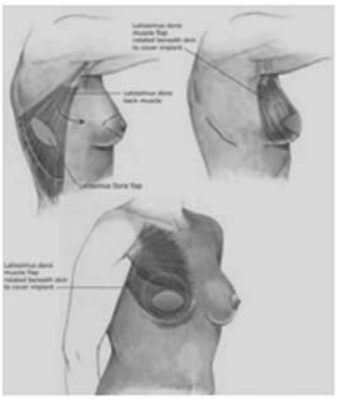

Fig. 3

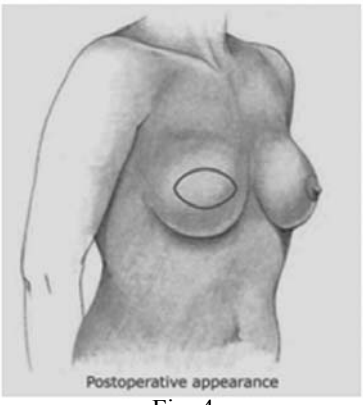

Fig. 4

- acoperirea defectului
- închiderea zonei donatoare

În primă etapă trebuie marcată paleta cutanată necesară acoperirii defectului. O paletă cutanată cu o lăţime maximă, la care defectul poate fi închis direct, va fi obţinută atunci când orientarea acesteia este oblică, dimensiunea ei fiind de 12.5 cm (limitele între 11.6 şi 14 cm) faţă de orientarea verticală care dă o insulă cutanată cu lăţime maximă de 9.4 (limite între 8 şi 11 cm) şi cea orizontală de 9.2 cm (limite între 8 şi 10,6 cm) [22]. Poziţia paletei cutanate este în dependenţă de nevoile de acoperire, dar şi de aspectul estetic. Poziţionarea insulei cutanate supero-intern pe peretele toracic posterior va permite utilizarea maximală a muşchiului (Figura 5). Unii autori sunt de părere că important este poziţionarea insulei cutanate central faţă de pediculul vascular [23]. Forma paletei cutanate poate fi diferită, dar în majoritatea cazurilor se preferă forma fusiformă. Millard clasifică formele paletei cutanate în cazul lamboului musculo-cutanat de dorsal mare în cinci tipuri, în funcţie de cicatricea de ME: un sfert de cerc, 2/3 de semilună, în diamant, diamant cu vârf şi în picătură [22].

A doua etapă operatorie constă în recoltarea lamboului care începe cu incizia pe marginea anterioară a muşchiului, de la nivelul marginii posterioare a axilei. În funcţie de dimensiunile stabilite, necesare pentru acoperirea zonei receptoare, această incizie poate ajunge până la creasta iliacă. Se va diseca atent, planul de decolare fiind situat subaponevrotic. Pentru început se va elibera marginea anterioară a muşchiului. Această disecţie posterioară este uşor de realizat atunci când muşchiul este aderent la peretele toracic [22,23].

Marginea posterioară a marelui dorsal văzută dinspre omoplat este relativ mai dificil de reperat. Se va face disecţia pentru separarea marelui dorsal de marele rotund atunci când avem nevoie de o suprafaţă musculară mai mare. Atunci când este indicat transferul liber, secţionarea tendonului muşchiului se va face într-o ultimă etapă, deoarece el protejează tracţiunile accidentale ale pediculului pe tot parcursul disecţiei lamboului [22, 24].

Disecţia pentru a crea un acces spre situsul receptor se va începe la nivelul axilei, în plan subcutanat, având un traiect care să favorizeze o amplasare cât

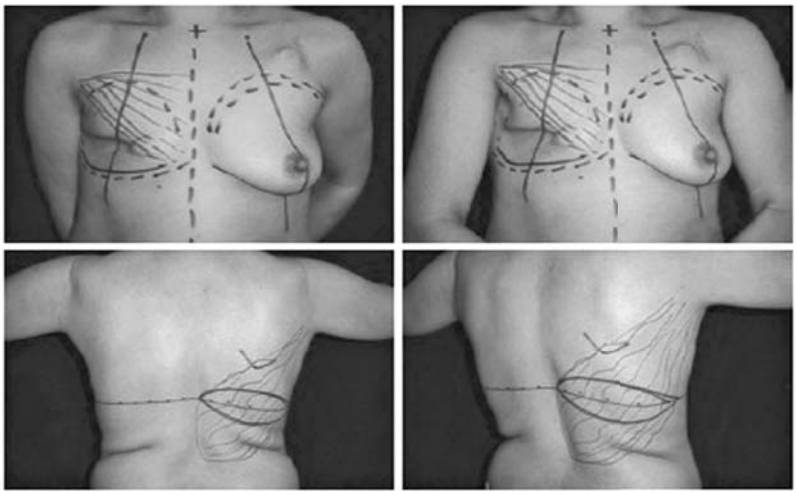

Fig. 5. *Marcarea lamboului musculo-cutanat [7]*

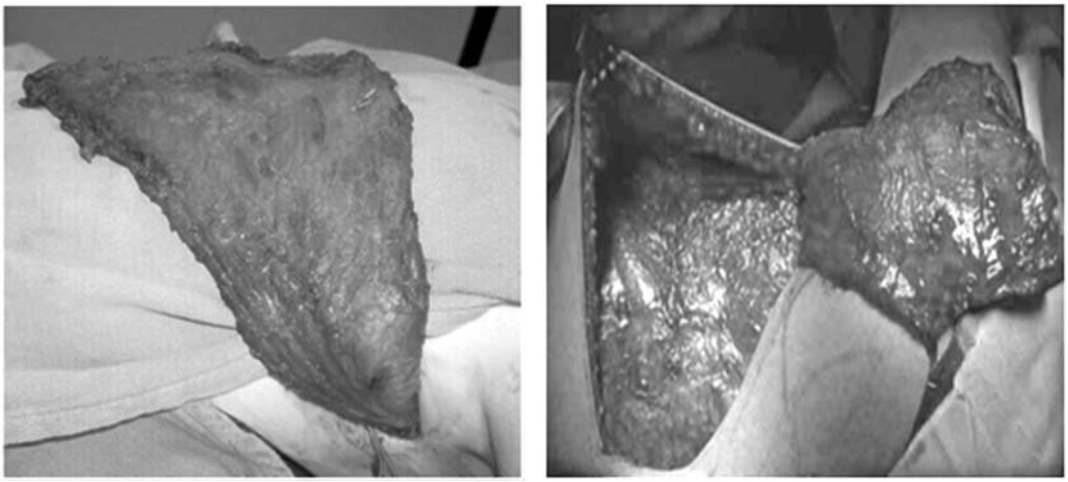

Fig. 6. *Recoltarea lamboului LMDM*

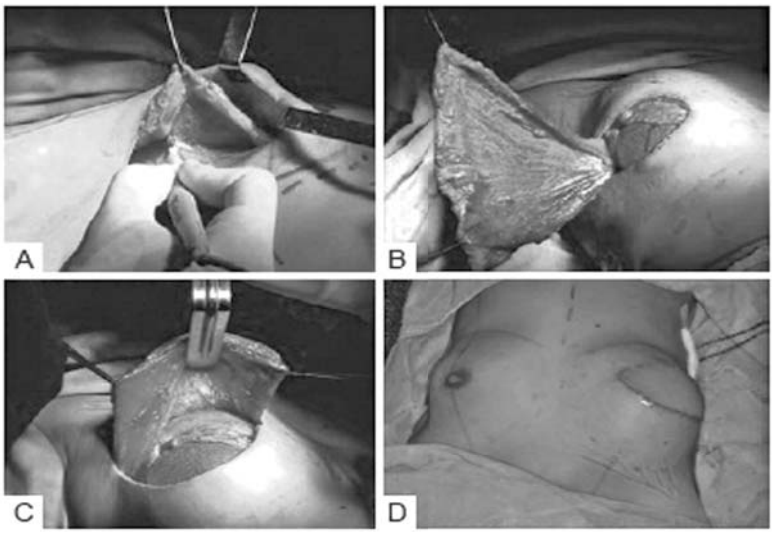

Fig. 7. *RM cu LMDM asociat cu Implant Mamar*

mai favorabilă a lamboului şi a insulei musculare la nivelul stabilit anterior. Dimensiunile tunelului vor fi în concordanţă cu dimensiunile lamboului [22, 23, 24].

Zona donatoare de lambou va fi închisă direct, atunci când lăţimea lamboului nu a depăşit 10-12 cm sau cu grefe de piele liberă despicată [22].

Deoarece, uneori lamboul muşchiului dorsal mare nu poate asigura volumul necesar se utilizează şi implantul mamar. Implantul mamar cu aproximativ acelaşi volum cu sânul contralateral se plasează sub lamboul musculo-cutanat prin lateral. Fiindcă implantul mamar cu timpul are tendinţa să se deplaseze în sus, buzunarul lui trebuie iniţiat cu 1 cm mai jos decât plica submamară (Figura 7). Această pozitie iniţială va permite obţinerea în timp a unei poziţii simetrice cu a glandei mamare opuse. Buzunarul implantului mamar lateral se fixează de marginea laterală a cutiei toracice şi a muşchiului dinţat anterior. Întâi se suturează marginea inferioară, apoi cea superioară. Drenajele se plasează în unghiul inferior al plăgii [22, 24].

Însă într-un şir de cauze obiective: atrofia m. latissimus dorsi în regiunea operaţiei, secţionarea arterei toraco-dorsale în timpul efectuării mastectomiei, dimensiunile mari ale glandei mamare nu permit utilizarea acestei metode. În timpul RMI cu utilizarea acestui lambou şi a implantului mamar din silicon nu este binevenită radioterapia adjuvantă din cauza riscului mărit de apariţie a complicaţiilor. Această contraindicaţie limitează utilizarea metodei combinate la pacientele cu CGM, st. II-III al bolii [26,27].

Bibliografie

1. Yi M., Kronowitz S.J., Meric-Bernstam F., Feig B.W., Symmans W.F., Lucci A., Ross M.I., Babiera G.V., Kuerer H.M., Hunt K.K.: Local, regional, and systemic recurrence rates in patients undergoing skin-sparing mastectomy compared with conventional mastectomy. Cancer 2011, 117:916–924.

2. Малыгин Е. Н., Братик А.В. Результаты и осложнения при протезировании реконструированной молочной железы у онкологических больных. Материалы 3 Международного симпозиума пластических хирургов и онкологов 14-17 сентября 2000г. Одесса, Украина, с. 37-43.

3. Моисенко В.М, Семиглазов В.Ф., Тюляндин С.А. Современное лекарственное лечение местнораспространенного и метастатического рака молочной железы. Кн., Санкт-Петербург, 1997.

4. Ibañez G.R., Ibañez M.R., Pereira N.C., Mandiola C.B., Andino R.N. Comparación de los efectos de la radioterapia sobre los resultados estéticos y complicaciones en reconstrucciones mamarias inmediatas versus diferidas con TRAM pediculado. Rev Hosp Clín Univ Chile. 2011;22(3):187-94.

5. Bleicher R.J., Hansen N.M., Giuliano A.E.: Skin-sparing mastectomy: specialty bias and worldwide lack of consensus. Cancer 2003, 98:2316–2321.

6. Cohen B. E., Cronin E.D. Breast reconstruction with the latissimus dorsi musculo-cutaneous flap. Clin. Plast. Surg., 1984, 11, 287.

7. Goldwyn R.M. Vincenz Czerny and the beginnings of breast reconstruction. Plast. Reconstr Surg., 1978; 61:673.

8. Hartrampf C.R., Noel R.T., Drazan L. et al. Ruben·s fat pad for breast reconstruction a periileac soft tissue free flap. Plast. Reconstr. Surg., 1994, 93: 402.

9. Schusterman M.A., Kroll S.S.., Weldon M.E. Immediate breast reconstruction: why the free TRAM over the conventional TRAM flap? Plast. Reconstr. Surg., 1992, v. 90, p.255.

10. Omranipour R., Bobin J.Y., Esouyeh M.: Skin sparing mastectomy and immediate breast reconstruction (SSMIR) for early breast cancer: eight years single institution experience. World J Surg Oncol 2008, 6:43.

11. Kinoshita S., Nojima K., Takeishi M., Imawari Y., Kyoda S., Hirano A., Akiba T., Kobayashi S., Takeyama

H., Uchida K., Morikawa T.: Retrospective comparison of non-skin-sparing mastectomy and skin-sparing mastectomy with immediate breast reconstruction. Int J Surg Oncol 2011, 2011:876520.

12. Spiegel A.J., Butler C.E.: Recurrence following treatment of ductal carcinoma in situ with skin-sparing mastectomy and immediate breast reconstruction. Plast Reconstr Surg. 2003, 111:706–711.

13. Howard M.A., Polo K., Pusic A.L, Cordeiro P.G., Hidalgo D.A., Mehrara B., Disa J.J.: Breast cancer local recurrence after mastectomy and TRAM flap reconstruction: incidence and treatment options. Plast Reconstr Surg. 2006, 117:1381–1386.

14. Olivari N. The latissimus flap. Brit. J. Plast. Surg., 1976, 29, 126.McCraw J.B., Maxwell G.P. Early and late capsular „deformation" as a cause of unisatisfactory results in the latissimus dorsi breast reconstruction. Clin. Plast. Surg., 1998, 15, 15.

15. Birnbaum L., Olsen J.A. Breast reconstruction fallowing radical mastectomy, using custom designed implants. Plastic and Reconstructive Surgery, 1978, 61, p. 355.

16. Bostwik J., Vasconez L.O., Jurkiewicz M.J. Breast reconstruction after a radical mastectomy. Plast. Reconstr. Surg., 1978, 61, 682.

17. Mihaela Perţea, S. Luncă. Reconstrucţia sânului după mastectomie pentru cancer mamar. Tehnica lamboului musculo-cutanat de mare dorsal. Jurnalul de Chirurgie, Iasi, 2005, Vol. 1, Nr. 2.

18. McLean D.H., Buncke H.J. Autotransplant of omentum to a large scalp defect with microsurgical revascularization. Plast. Reconstr. Surg., v. 58, 1976, 3, p. 283-291.

19. Frank H. Netter. Atlas of Human Anatomy- 5th edition. 2012, Vol. 1.

20. Carlson G.W., Bostwick J., Styblo T.M, Skin-sparing mastectomy. Oncologic and reconstructive considerations. Annals of Surgery 1997, 225(5): 570-575.

21. Bohmert H., Begriff der Mestectomie: Idikation und Zeitpunct der reconstruction. Chirurg., 1989, bd. 60, №9, p. 608-610.

22. Kronowitz S.J., Kuerer H.M.: Advances and surgical decision-making for breast reconstruction. Cancer 2006, 107:893–907.

23. Cheung K.L., Blamey R.W., Robertson J.F. Subcutaneus mastectomy for primary breast cancer and ductal carcinoma in situ. Eur. J. Surg. Oncol. 1997, 23(4) 343-347.

24. Taylor C.W., Horgan K., Dodwell D.: Oncological aspects of breast reconstruction. Breast 2005, 14:118–130.

25. Singletary S.E., Robb G.L.: Oncologic safety of skin-sparing mastectomy. Ann Surg Oncol 2003, 10:95–97.

26. Tomita K., Yano K., Matsuda K., Takada A., Hosokawa K.: Esthetic outcome of immediate reconstruction with latissimus dorsi myocutaneous flap after breast-conservative surgery and skin-sparing mastectomy. Ann Plast Surg. 2008, 61:19–23.