DIAGNOSTICUL IMAGISTIC AL ANEVRISMULUI AORTAL ŞI SINDROMULUI AORTAL ACUT

*** Marian Arion – IMSP INN, şef serviciu Radiologie şi Imagistică;**
Tatiana Pleşcan – IMSP ACSR a Cancelariei de Stat a RM,

Secția Radiologie, medic-imagist
Corresponding author: Plescan.t@gmail.com, 079706280

Rezumat

Patologiile aortei reprezintă morbiditate cardiovasculară semnificativă şi mortalitate la nivel înalt în plan mondial. Incidenţa leziunilor aortice creşte împreună cu creşterea vârstei populaţiei. În ultimul deceniu, a evoluat diagnostica patologiilor aortice, ceea ce permite diagnosticarea precoce şi intervenţia terapeutică sau chirurgicală. Diagnosticarea precisă, exactă şi rapidă a sindromului aortic acut şi/sau a anevrismului aortic este esenţială în screening-ul, planificarea intervenţiei chirurgicale şi, supravegherea după tratament endovascular sau intervenţie chirurgicală deschisă. Angiografia prin Tomografie Computerizată (CTA) şi Angiografia prin Rezonanţă Magnetică (MRA) sunt tehnici de elecţie pentru analiza aortei în întregime şi a ramurilor vasculare principale. Majoritatea studiilor recente multicentrice au arătat o precizie şi eficienţă înaltă a CTA şi MRA în diagnosticul patologiilor aortice acute şi cronice, care frecvent prezintă pericol pentru viaţa pacienţilor.

Summary. Imaging diagnosis of acute aortic syndrome and aortic aneurysm

Diseases of the aorta account for significant cardiovascular morbidity and mortality worldwide. The incidence of aortic diseases is expected to rise with the increasing age of the population. Diagnostic evaluation of aortic disorders has improved in the last decade, allowing earlier diagnosis and therapeutic or surgical intervention. Accurate, precise and fast diagnosis of acute aortic syndrome and/or aortic aneurysm are essential for screening, planning surgical intervention, and follow-up after endovascular or open-surgery repair. Computed Tomography Angiography (CTA) and Magnetic Resonance Angiography (MRA) are the preferred techniques to define the entire thoracic aorta and its branch vessels. Most of recent large multicenter studies have shown a very high accuracy and efficiency of CTA and MRA in the diagnosis of acute and chronic aortic pathologies, which are often life-threatening for the patients.

Резюме. Диагностика аневризмы аорты и острого аортального синдрома

Патологии аорты представляют значительную часть мировой сердечно-сосудистой заболеваемости и смертности. Частота заболеваний аоры растет паралельно с увеличением возраста населения. За последнее десятилетие значительно улучшилась диагностика заболеваний аорты, что позволяет проводить раннее обнаружение патологии и терапевтическое или хирургическое вмешательство. Раннее, точное и быстрое диагностирование острого аортального синдрома и/или аневризмы аорты необходимо для проведении скрининга, планирования хирургического вмешательства и наблюдения после эндоваскулярного или открытого хирургического вмешательства. Ангиография КТ (АКТ) и Ангиография МР (АМР) являются техниками выбора для анализа аорты на всем протяжении и ее гланых сосудистых ветвей. Большинство современных многоцентровых исследований показали высокую точность и эфективность АКТ и АМР в исследовании хронических и острых патологий аорты, которые представляют опасность для жизни пациентов.

Introducere

În ultimul timp, dezvoltarea metodelor imagistice, în deosebi Multi Slice CT şi IRM, au condus la faptul ca ele au devenit investigaţii de elecţie pentru evaluarea întregului spectru patologiilor aortei [1]. Cele mai frecvente patologii, care afectează artera principală a corpului uman, sunt anevrismul aortal şi sindromul aortal acut.

Anevrismul aortal, definiţia. Anevrismul este o dilatare permanentă a aortei, dimensiunile fiind mai mari decât norma pentru fiecare nivel anatomic [2]. Din această definiţie reiese întrebarea - care sunt dimensiunile normale aortale. Diferiţi autori numesc cifre aproximativ egale, dar cu mici devieri în dependenţă de design-ul şi volumul studiului: A R. Erbel, F. Alfonso et al. în anul 2001 [3] au numit dimensiunile exacte dar cu devieri de 3 mm în fiecare segment anatomic (tabelul 1), însă D. Litmanovich, A. Bankier et al. [2] în anul 2009 au publicat valorile generalizate, care sunt mai uşor de utilizat în echipele medicale multidisciplinare în practica clinică de rutină şi urgentă (tabelul 2).

Tabelul 1

R. Erbel, F. Alfonso 2001 [3]

Diametru	Bărbați	Femei
lnel aortal	2·6+-0·3 cm	2·3+-0·2 cm
Sinus Valsalva	3·4+-0·3 cm	3·0 0·3 cm
Baza aortală	<3·7 cm	

Aorta ascendentă proximală	2·9+-0·3 cm	2·6+-0·3 cm
Aorta ascendentă	<3·8cm (2·5–3·8)	
Aorta descendentă	<2·8cm (1·7–2·8)	
Grosimea peretelui aortal	<4 mm	

Tabelul 2

D. Litmanovich, et al. 2009 [2]

Segment	Dimensiuni (cm)
Ascendent	4
Descendent toracal	3
Abdominal	2

Anevrismul afectează atât aorta toracală, cât şi aorta abdominală. Prevalenţa anevrismului aortal toracal creşte paralel cu vârsta, arătând incidenţa generală 450 per 100,000 şi predomină în populaţia masculină 3:1[4]. Într-o treime de cazuri patologia aortei toracale este asociată cu anevrismul aortei abdominale [5]. Complicaţiile anevrismului aortei sunt destul de grave ("mass-efect", disecţie, ruptură) şi cresc paralel cu extinderea segmentului dilatat. Viteza de dilatare a anevrismului aortal este de 0.12 cm pe an [6]. Riscul rupturii creşte paralel cu mărirea diametrului aortal cu riscul crescut al complicaţiilor (rupturi şi disecţii) la 6 cm pentru aorta ascendentă şi 7 cm pentru descendentă [7,8]. De exemplu, riscul anual pentru rupturi, disecţie sau mortalitate în cazul de anevrism al aortei toracale mai mare de 6 cm este 14% [7]. Pentru anevrismul aortei abdominale cu diametru transversal mai mare de 7 cm, riscul rupturii constituie 20% pe an [9] (Tabelul 3).

Tabelul 3

Riscul anual al rupturii anevrismului abdominal

Dimensiunile anevrismului (cm)	< 4	4–5	5–6	≥ 8
Riscul anual (%)	0	0.5–5	10–20	30–50

Clasificarea anevrismelor, după localizare [33] (Fig. 1-A):

60%- sinusurile Valsalva şi/sau aorta ascendentă

40% - aorta descendentă

10% - arcul aortal

10% - segmentul toraco-abdomenal

20-30% - implicarea polisegmentară

Clasificarea anevrismelor după caracteristicile patomorfologice [33]:

1-anevrismele adevărate - sunt implicate toate 3 componente ale peretelui aortal - intima, media şi adventiţia - fără ruptura oricărui strat. Mai des sunt fusiforme (Fig. 1-B).

2-false (pseudoanevrisme) - intima şi media sau numai intima sunt rupte, sângele este limitat de adventiţia şi ţesuturile periadventiţiale. Mai des sunt saculare.

Pseudoanevrismele posttraumatice sunt deobicei localizate în istmusul aortal, dar cauzate de ulcer aortic penetrant – în aorta descendentă.

Anevrismele abdominale afectează în 80% cazuri segmentul infrarenal [34].

Clasificarea anevrismelor toracoabdominale – Crawford şi De Natale [35]:

Tip 1 – aorta descendentă toracală + aorta abdominală superioară

Tip 2- aorta descendentă toracală + partea majoră a aortei abdominale

Tip 3- aorta toracală distală + aorta abdominală

Tip 4 – se începe la nivelul diafragmei şi se extinde caudal

Patologii aortale acute

Spre deosebire de anevrismele necomplicate, care deseori sunt asimptomatice, patologiile aortale acute (disecţie aortală, hematomul intramural, ulcer aortic penetrant) sunt diagnosticate la pacienţii cu dureri acute toracice.

Clasificarea anevrismelor aortale

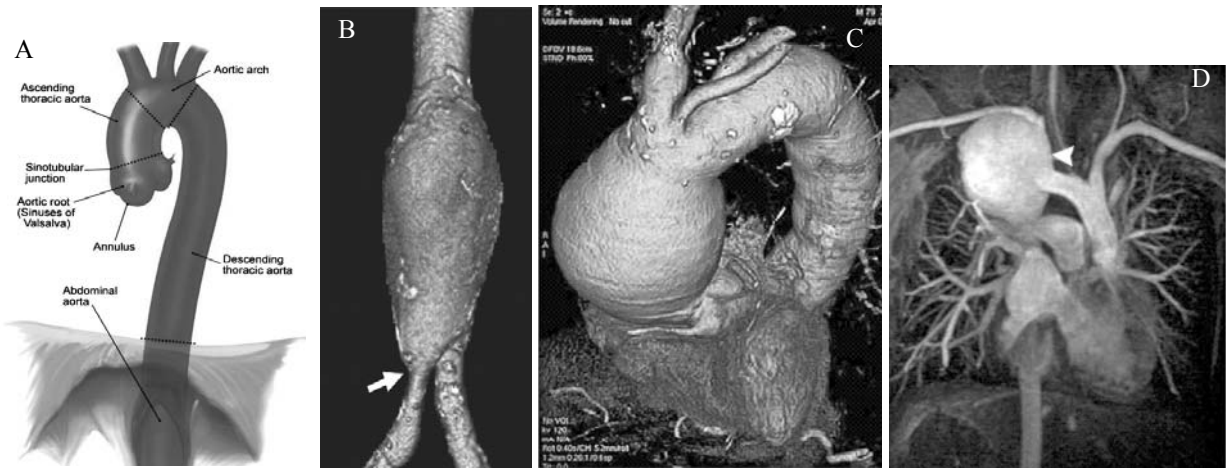

Fig. 1. *A - Anatomia segmentelor aortale. B - Angiografie CT. Anevrism fusiform adevărat al aortei abdominale. Stenoza postanevrismală a segmentului proximal al arterei iliace comune pe dreapta (indicator). C. - Angiografie CT. Anevrism fusiform adevărat al aortei toracale ascendente. D.- Angiografie prin IRM. Anevrism fusiform adevărat al arcului aortal, segmentul arterei subclavie*

Disecţia aortei este patologia aortală acută cel mai des întilnită, cu incidenţa 0,2-0,8% şi poartă cel mai înalt risc de mortalitate [10]. Din această cauză, diagnosticul precoce are o importanţă deosebită. Disecţia aortală este cauzată de ruptura intimei în peretele aortal schimbat patologic, subţiat. Ulterior jetul sanguin pătrunde în peretele aortal cu distribuirea distală şi proximală şi deplasarea internă a intimei. Complicaţiile sunt foarte grave şi des mortale: hemoragie pericardială şi tamponadă, ruptura valvei aortale cu insuficienţa aortală acută, disecţia arterei coronare sau deplasarea arterei coronare în lumenul fals cu ischemie acută a miocardului şi infarctul miocardic, disecţia arterei carotidiene şi ictus cerebral; expansiunea disecţiei în ramurile aortale cu ocluzia ramurii, ce induce infarct renal, intestinal sau a splinei; formarea anevrismului sau hemotoraxului [11].

Disecţia aortei. Clasificarea Stanford:

- Tip A (este antrenată aorta toracică ascendentă)
- Tip B (fără antrenarea aortei ascendente)

Clasificarea De Bakey:

-Tip 1 (antrenarea aortei ascendente până la artera subclavia stângă).

-Tip 2 (este antrenată numai aorta toracică ascendentă).

-Tip 3 (este antrenată aorta descendentă distal de artera subclavă din stânga).

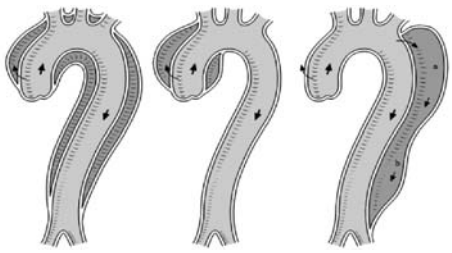

Fig. 2. *Tipurile morfologice de disecţie aortală R. Erbel, F. Alfonso [3]*

Hematomul intramural – este hemoragia din vasa vasorum în stratul medial al peretelui aortal, fără circulaţie sanguină în sectorul patologic, îngroşarea peretelui aortal. Etiologia poate fi ulcer aortic penetrant sau traumatic [12]. Hematomul intramural poate evolua în disecţie [13].

Ulcer Aortic Penetrant (UAP) apare când placa aterosclerotică se rupe cu ruptura intimei cu extinderea sângelui până la media peretelui aortal, ce poate provoca formarea hematomului intramural, sau câteodată, poate progresa în disecţie sau ruptura peretelui aortal până la adventiţie. Cea mai periculoasă complicaţie este embolizarea arterelor distale prin materialul ulcerului [14]. La 40% din pacienţi UAP progresează în formarea anevrismului, ruptură sau disecţie [15, 16].

Ultima clasificare, se consideră hematom/hemoragie intramurală şi ulcer aortic ca subtip, care evoluează în desecţie aortală (DA) [62]:

Class 1- DA clasică, se determină intima între lumenul fals şi adevărat.

Class 2 - Hemoragie/ hematom intramural.

Class 3 - DA locală, nu se determină hematom, există dilatarea excentrică la nivelul de ruptură.

Class 4 - Ulcer aortic, ca deobicei este înconjurat de hematom sub-adventiţial.

Class 5 - DA iatrogen sau traumatic.

Diagnostic imagistic

Imagistica joacă un rol foarte important în diagnosticul precoce, alegerea tacticii de tratament şi planificarea tratamentului chirurgical în cazul patologiilor aortei [39].

Radiografie. Anevrismul sau disecţia aortei pot fi suspectate în timpul unei radiografii simple a cutiei toracice (incidenţa postero-anterioară şi/sau laterală) în prezenţa următoarelor semne radiografice: dilatarea opacităţii mediastinale, mai ales mediastinul superior, mărirea arcului aortal, devierea traheei de la linia mediană [36] (Fig. 3). Alte semne suspecte a anevrismului sau disecţiei aortei sunt: calcifieri, deplasate de la proiecţia obişnuită a opacităţii aortale, kinking aorta, opacifierea ferestrei aorto-pulmonare [37]. Dar totuşi, pe radiografie nu se diferenţiază anevrismul/disecţia aortei de la aorta sinuoasă, şi multe cazuri de anevrism/ disecţie a aortei nu sunt diagnosticate. A fost efectuat studiul de Kodolitsch, Y., Nienaber, C.A. et al. [36] cu un lot de 36 pacienţi, care au suportat intervenţie chirurgicală din cauza anevrismului rupt sau disecţia aortei. Retrospectiv au fost studiate radiografiile acestor pacienţi. Leziuni patologice au fost detectate numai în 22 cazuri (61%). 39% din radiografii n-au evidenţiat modificări patologice. Investigaţiile prin radiografie nu sunt suficiente pentru diagnosticarea patologiilor aortale acute [38]. Din această cauză suspeciunea patologiei aortei la radiografie trebuie să fie tratată ca argument pentru indicarea investigaţiei tomografice (CT sau IRM) pentru evaluarea anatomiei aortale [37].

Metodele imagistice tomografice – computer tomografie (CT) şi investigaţie prin rezonanţa magnetică (IRM)

Diagnosticarea precisă a patologiilor aortale depinde de calitatea efectuării investigaţiei. Protocoalele de scanare atât la CT, cât şi la IRM trebuie să fie ajustate cu rezoluţie spaţială şi temporală optimală. La CT trebuie să fie utilizat rândul maxim de detectoare şi achiziţia cu secţiune subţire. Cantitatea substanţei de contrast - este de preferinţă cel mai puţin 100 ml de contrast nonionic (320 mg I/ml), injectată cu ajutorul infuziei rapide (4-5 ml/s). Nivelul de opa-

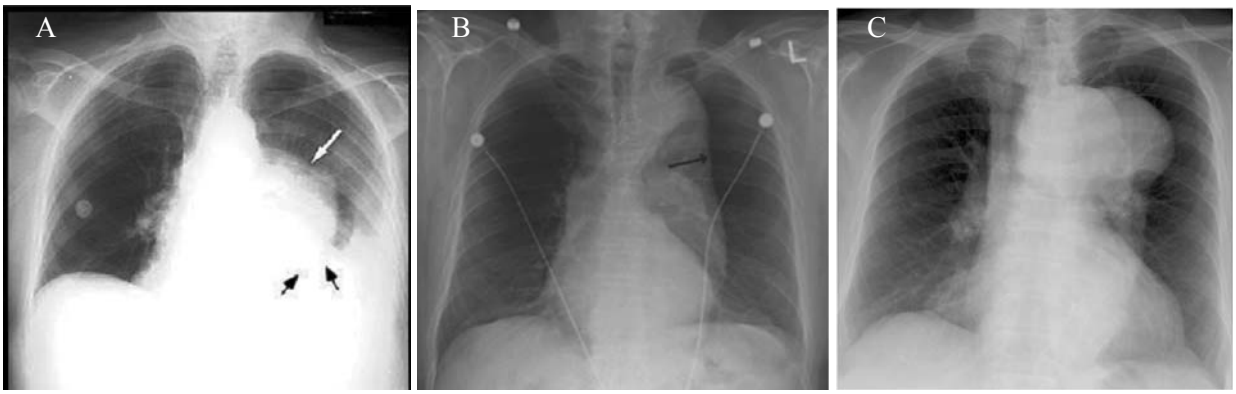

Fig. 3. *Radiografia cutiei toracice. A- Anevrismul masiv al aortei descendente (săgeata albă). Pleurezie masivă pe stânga, în rezultatul rupturii anevrismului (săgeţile negre). B- Anevrismul aortei toracale descendente, indicator negru arată conturul lateral aortic. C- Anevrismul masiv arcului aortal*

cifiere a aortei pentru iniţierea scanării este de 250 UH [2].

Pentru o caracterizare optimală sunt utilizate tehnicile de postprocesare: reformare multiplanară ("MPR-multiplanar reformation" în secţiuni sagitale, axiale, coronare şi oblice) (Fig. 4-A), proiecţie de intensitate maximă ("MIP-maximum intensity projection") (Fig. 4-B) şi generarea structurilor tri-dimensionale ("3D volume rendering") [17, 35]. De exemplu, MPR (îndeosebi reformat în plane deviate) este mai precis în aprecierea diametrului anevrismului aortei, comparativ cu imaginile axiale, îndeosebi în regiunea aortei descendente unde lumenul dilatat, deseori, se află sub un unghi spre axul scanării. Trombii parietali şi plăcile ateromatoase sunt de asemenea apreciate mai bine la MPR sagital, coronar şi oblic, decât la imaginile axiale [18]. Reformarea în plane deviate foarte informativă când este suspectată disecţia de aortă.

MIP - este o tehnică care eluminează voxele cu captarea maximă a substanţei de contrast, are o aplicare relativ limitată în evaluarea aortei, din cauza vizualizării simultane a fluxului sanguin contrastat hiperdens şi a plăcilor ateromatoase hiperdense, de aceea prin această metodă este imposibil de a evidenţia separat lumenul aortal de calcifierile parietale. Alt dezavantaj al tehnicii MIP este imposibilitatea de a diferenţia vasele suprapuse din cauza lipsei adâncimei spaţiale ale imaginii. Este foarte utilă şi tehnica "shaded-surface display 3D volume rendering" (Fig. 4-C) pentru aprecierea relaţiilor spaţiale ale anevrismului fals sau adevărat cu structurile anatomice adiacente, ceea ce este foarte important în planificarea intervenţiei cardiochirurgicale.

CTA a arătat o precizie înaltă în diagnosticarea anevrismului aortal şi a rupturii de anevrism. Studiul F. Biancari et al. a raportat (sensibilitate de 98,3% (95% 90,9e99,6 CI), specificitate de 94,9% (95% CI 83,1e 98,6), valoare predictivă pozitivă de 96,6% (95% 88,5e99,1 CI), valoarea predictivă negativă 97,4% (95% CI 86,5e99,5)) la interpretarea datelor CTA la admitere, dar cu înregistrarea diagnosticelor fals-negative şi fals-pozitive ale rupturii anevrismului aortei [23].

Fig. 4. *Angiografie- CT. A- MPR (reformat multiplanar oblic prin centrul lumenului aortal) – disecţia aortală Stanford tip A, indicatorul arată localizarea rupturii iniţiale. B - MIP în proiecţie coronară, anevrismul aortei abdomenale. C - imagine 3-dimensională în plan sagital oblic. Anevrismul fals sacular al segmentului proximal aortei descendente (steluţa)*

Atât la CT, cât şi la IRM caracteristica esenţială pentru apreciarea anevrismului este diametrul maxim al aortei, forma şi lungimea lui, implicarea ramurilor aortale; relaţia topografică cu structurile adiacente (cum ar fi bronşiile şi esofagul); prezenţa trombilor parietali (îndeosebi dacă pacientul prezintă simptome de embolism periferic) [19]. Multi Detector CT este foarte util în detectarea calcifierilor aortale. Trebuie să fie analizate detaliat şi structurile adiacente, cum ar fi arterele coronariene şi fluxul sanguin arterial intercostal spre cordonul medular spinal la nivelul toracal inferior-lombar superior [20, 21]. Ambele investigaţii prin CT şi IRM au arătat precizie excelentă pentru aprecierea acestor caracteristici [22]. CT este mai superior în evaluarea detaliată a trombilor. Trombii şi plăcile ateromatoase, deobicei, sunt localizate la periferia lumenului, tomodensitometric sunt hipodense, cu localizare mediană de calcifierile parietale. Expansiunea grosimii a plăcilor mai mult decât 4 mm şi ulceraţia mai mare de 2 mm, prezenţa trombilor mobili poartă un risc înalt pentru infarctul miocardic [24,25], fiind markerii pentru boala arterelor coronariene [26,27].

Imagistica prin Rezonanţa Magnetică reprezintă un instrument performant pentru evaluarea patologiilor aortale. RM-angiografie cu administrarea agentului de contrast (RMA) a demonstrat precizia înaltă în aprecierea localizării, lungimei, diametrului anevrismului sau disecţiei şi relaţiile lor cu ramurile aortale [28-31]. În procesul de interpretare a imaginilor RM, este important să ţinem minte că măsurările trebuie să fie efectuate pe imaginile primare neprelucrate, unde se evidenţiază peretele vascular, pentru că MIP reprezintă datele numai lumenului, fapt ce duce la subaprecierea dimensiunilor anevrismului [32]. IRM vizualizează trombii parietali ca substanţă cu semnal intermediar pe imaginile standard spin-echo T1- ponderate, nu evidenţiază fiabil calcifierile peretelui aortal. Dezavantajul tehnicii este artefactul, care poate imita trombii intralumenali, produs de semnalul intralumenal de fluxul sanguin lent. Această problemă poate fi evitată prin combinarea secvenţelor spin-echo cu gradient-recalled echo (GRE) în regim de cinema [39].

Recent, a fost introdusă „imagistica sângelui luminous" în timp real, în regim de cinema, care poartă diferite denumiri comerciale: balanced steady-state free precession (SSFP) imaging, true FISP (fast imaging with steady-state precession), FIESTA (fast imaging employing steady-state acquisition) [40]. Aceste protocoale oferă posibilitatea de a diferenţia efecte de saturaţie de flux sanguin lent sau absent [41, 42]. Un alt avantaj al acestei tehnici este posibilitatea evaluării concomitente a valvei aortale la pacienţii cu anevrism al segmentului ascendent, fapt ce ne oferă informaţie extrem de importantă pentru planificarea tratamentului [32]. IRM oblică sagitală a aortei permite vizualizarea aortei pe întregul traiect, ce prezintă un avantaj performant pentru vizualizarea anevrismelor toracoabdominale [43]. Alt avantaj al IRM-ului este lipsa radiaţiei ionizante pentru pacienţii care au necesitatea de monitoring prin investigaţii multiple şi posibilitatea efectuării la pacienţii cu contraindicaţii la substanţe iodate de contrast [44].

Disecţie

Odată cu apariţia suspecţiei clinice la disecţia aortei, este necesară efectuarea investigaţiei tomografice angiografice urgente. Angiografia cu precizie înaltă CT şi IRM e destinată pentru confirmarea sau excluderea diagnosticului de disecţie [45].

Din punct de vedere istoric, la începutul anilor 1990, IRM-ul a fost considerat metoda de elecţie pentru diagnosticul de disecţie aortică, cu o sensibilitate şi specificitate raportată de 98% [46]. Avantajele majore ale IRM-ului includ lipsa de radiaţii ionizante şi a agentului de contrast iodat, capacitatea de a evalua în acelaşi timp aorta integral, valva aortică, vasele mari, cordul, şi spaţiul pericardic. Când se suspectă disecţia aortală, examinarea IRM, de obicei, se începe cu secvenţe spin-echo de sânge negru cu vizualizarea deplasării intimei ca o structură liniară patologică. Lumenul adevărat prezintă lipsa de semnal, însă lumenul fals prezintă intensitatea de semnal mai caracteristic pentru flux turbulent [32].

La pacienţii cu indicii vitali stabili, pot fi efectuate secvenţe GRE pentru diferenţierea fluxului lent cu trombul în lumenul fals. Protocoale FISP/FIESTA oferă o calitate diagnostică înaltă a imaginii, chiar în cazul în care reţinerea respiraţiei este sub nivelul optim [42].

Dezvoltarea recentă a MR-Angiografiei cu contrast a furnizat mai multe detalii în vizualizarea aortei şi vaselor arcului aortal, în acelaşi timp, semnificativ s-a micşorat timpul investigaţiei [31, 41]. Ultimile tehnologii oferă posibilitate de a efectua 3D MR Angiografie rapidă cu gadoliniu, fără necesitate de ECG-sincronizare, şi poate fi efectuată chiar la pacienţii care se află în stare gravă. Este importantă evaluarea atât imaginilor native cât şi MIP, deoarece imaginile MIP nu întotdeauna evidenţiază deplasarea intimei [47].

Actualmente, avantajele de MDCT cuplate cu o mai mare accesibilitate şi monitorizare uşoară a pacienţilor instabili, au diminuat rolul IRM. În prezent, rolul major al IRM-ul constă în monitorizarea pacienţilor trataţi în mod conservator şi în supravegherea postoperatorie [22]. Progresele recente în MDCT rezultă în timpul mai scurt de scanare, capacitatea mai

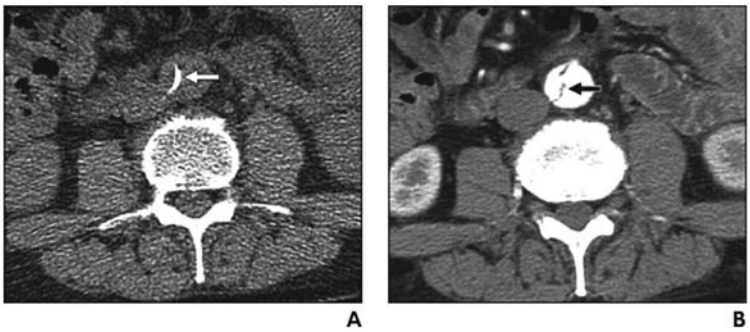

Fig. 5. *A – CT nativa cu doza mică de radiaţii ionizante – deplasarea intimei calcifiate (săgeata albă), disecţie de tip B Stanford. B- CT după administrarea substanţei de contrast – intima deplasată, care separă lumenul fals şi adevărat (săgeata neagră)*

mare de a monitoriza pacienţii instabili în CT comparativ cu IRM, au dus la ascensiunea frecvenţei de utilizarea acestei tehnici pentru evaluarea sindromului aortic acut suspectat şi, în special, disecţiei aortei [48-50]. După Sommer şi colegii săi [48], CT are o sensibilitate de 100% şi specificitate pentru detectarea disecţiei aortale.

CT fără administrarea agentului de contrast uneori poate fi suficientă pentru stabilirea diagnosticului la pacienţii cu insuficienţa renală sau pentru monitorizarea repetată. CT nativă evidenţiază intima deplasată, care se vizualizează, deobicei, cu convexitate spre lumenul fals, care înconjoară lumenul adevarat (Fig 5). Lumenul fals, deobicei, are fluxul sanguin mai lent, diametru mai mare şi poate conţine trombi [51]. Extinderea trombului în lumenul fals este un indicator a gradului de comunicare între lumenul adevarat şi fals, cu mărirea în timpul lumenului fals, datorită tensiunei intramurale şi afectării peretelui, ce majorează riscul formării anevrismului şi a rupturei.

Diferenţierea între lumenul fals şi adevărat poate fi dificilă, mai ales, în cazurile când ambele se vizualizează de diametru şi opacitate egală. Pentru tipul A de disecţie mai caracteristică este localizarea lumenului fals pe peretele antero-lateral drept a aortei ascendente şi extinderea distală într-o manieră spirală de-a lungul peretelui posterolateral stâng a aortei descendente. Zona liniară hipodensă poate fi observată în lumenul fals şi reprezintă reziduri de desecţie incompletă a mediei şi este cunoscută ca aspect „pânză de păianjen” - un simptom imagistic specific pentru identificarea lumenului fals. Distincţia precisă a lumenului fals şi adevărat este extrem de importantă în cazul planificării terapiei endovasculare, deoarece endograftul trebuie să fie poziţionat în lumenul adevărat [52] şi mai puţin importantă când se planifică

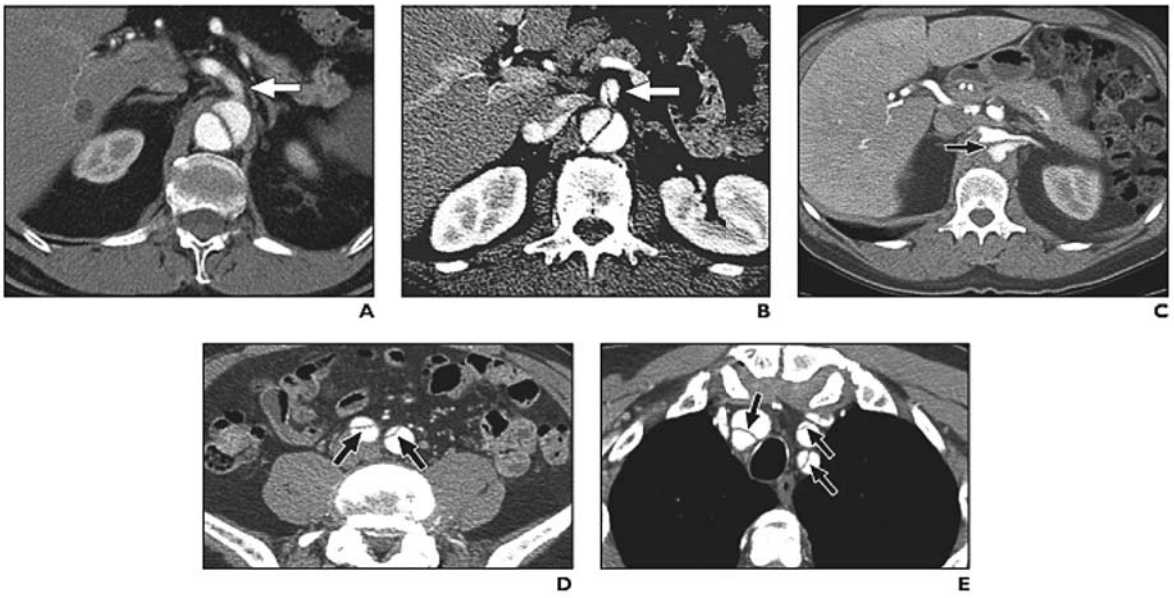

Fig. 6. *Exemple de implicarea în disecţie a diferitor ramuri aortale. Angiografie prin CT. A) Originea trunchiului celiac din lumenul fals (săgeata albă). B) Disecţie Stanford tip B cu extindere la trunchiul celiac (săgeata albă). C) Disecţie Stanford tip B cu extindere la artera renală pe stânga (săgeata neagră). D) Disecţie Stanford tip B cu extindere la arterele iliace bilaterale (săgeţile negre). E) Disecţie Stanford tip A cu extindere la ramurile arcului aortal (săgeţile negre)*

o abordare deschisă chirurgicală. Ambele tactici de tratament necesită localizarea exactă a punctului de ruptură a intimei, pentru că în ambele abordări se efectuează ocluzia punctului de ruptură şi trombozarea lumenului [53, 54]. Rolul major al CT constă în aprecierea exactă a gradului de disecţie, inclusiv lungimea, diametrul aortei şi lumenului adevărat şi fals, implicarea ramurilor aortale în proces patologic şi distanţa de la punctul de ruptura al intimei până la ramurile vitale vasculare [55] (Fig 6).

După stabilirea diagnosticului de disecţie aortică, secţiuni tomografice trebuie să fie evaluate la prezenţa complicaţiilor: hemoragie pericardică şi tamponadă, ruptura valvei aortice şi insuficienţă acută aortală, disecţie arterelor coronariene sau originea a.coronariene din lumenul fals cu afectuarea perfuziei miocardice, disecţie arterei carotide şi accident vascular cerebral acut, disecţie în ramurile aortale; ocluzie ramurei aortale cu infarct renal/ intestinal/ splenic, formarea anevrismului şi hemotorax [55]. MPR joacă un rol complementar important în confirmarea diagnosticului şi gradului de implicare a ramurilor aortale [18].

Dificultăţi în achiziţia imaginilor şi interpretare investigaţiilor la pacienţii cu disecţie aortală. Pentru interpretarea investigaţiei de CTA este importantă aprecierea calităţii achiziţiei imaginilor, pentru că opacifierea insuficientă vasculară sau diferite artefacte pot împiedica vizualizarea deplasărei intimei [56]. Aşa-numitul „artefact de pulsaţie" reprezintă cauza cea mai frecventă a unei pseudodisecţii [57], ce este cauzată de mişcarea pulsatilă a aortei ascendente în timpul ciclului cardiac - perioada cuprinsă între finala diastolei şi finala sistolei. Partea dreaptă posterioră şi stângă anterioară a aortei ascendente cel mai frecvent provoacă artefacte de pulsaţie [58]. Contrastarea densă a venei brachiocephalice din stânga sau venei cave superioare, clipurile mediastinale, şi cateterele pot produce artefacte lineare în aortă, care pot simula disecţia. Venele contrastate: stânga brachiocephalică, intercostală superioară sau pulmonară din stânga inferioară pot simula, de asemenea, un lumen fals contrastat. Contrastarea insuficientă vasculară poate să provoace diagnosticul fals-negativ de disecţie. Aceste dificultăti pot fi evitate prin alegerea corectă a vitezei de injectare şi volumului substanţei de contrast administrate intravenos. În cazuri de calitatea insuficientă a investigaţiei, examinarea cu contrast trebuie să fie repetată, sau trebuie să fie efectuată MR Angiografie cu contrast [59].

Cu efectuarea achiziţiei multifazice, poate fi evaluată valva aortică şi mitrală [60]. Dezavantajul major al acestui protocol este doza de radiaţie relativ ridicată [61]. Deaceea, acest protocol ar trebui să fie utilizat doar atunci când există o indicaţie clinică pentru vizualizarea aortei, a vaselor pulmonare şi coronariene. Pe de altă parte, acest protocol permite evaluarea întregului torace şi a mediastinului într-o singură scanare astfel pot fi evitate investigaţiile suplimentare la pacienţii cu durere toracică nespecifică.

Hematomul intramural. În evaluarea aortei prin CT, esenţială pentru diagnosticul corect este achiziţia nativă fără contrastare, unde se vizualizează îngroşarea hiperdensă a peretelui aortic de forma falciformă cu extindere longitudinală, nespiralată. Spre deosebire de disecţie, lumenul aortic este rareori comprimat, şi nu se determină deplasarea intimei. Peretele aortal îngroşat nu acumulează agent de contrast. Combinaţia investigaţiei native CT cu angiografie este asociată cu o sensibilitate de 96% în detectarea hematomului intramural [33]. Ocazional, totuşi, diferenţierea hematomului intramural cu îngroşarea aterosclerotică a aortei, prezenţa trombului parietal, sau disecţia trombozată, poate fi dificilă la CT. În aceste cazuri, IRM poate ajuta în rezolvarea problemei diagnosticului, în special, în aplicarea secvenţelor dinamice gradient-ecou în regim de cinema [41, 42]. IRM-ul oferă adăugător informaţia despre vârsta hematomului pe baza caracterizării semnalului diferitor produse de degradare a hemoglobinei. De exemplu, imaginea T1-ponderată spin-echo arată semnalul intensităţii intermediare (prezenţa oxyhemoglobinei) în fază acută şi semnalul hiperintens (prezenţa methemoglobinei) în faza subacută [34].

Ulcer aortic penetrant. Pe secţiuni native CT fără contrastare, ulcer aortic penetrant se vizualizează ca un hematom intramural. Achiziţia CT cu contrast în regim angiografic este metoda de elecţie pentru diagnosticul de ulcer aortic penetrant [14, 15]. Ulceraţia localizată, care penetrează intima aortală în profunzimea peretelui prezintă un semn specific, şi de obicei, este localizată între treimea medie şi distală a aortei descendente. Îngroşarea focalizată sau hiperdensitatea peretelui aortic adiacent determină hematomul intramural asociat. Un dezavantaj potenţial al IRM-ului, în comparaţie cu CT-ul, este incapacitatea evidenţierii calcificărilor intimei, care însoţesc frecvent ulcerul aortic penetrant.

Concluzie

CT-ul şi IRM-ul sunt investigaţii de elecţie pentru evaluarea patologiilor aortale, inclusiv a anevrismului aortic şi a sindromului aortal acut. Deoarece aceste metode neinvazive oferă informaţie precisă în aprecierea dimensiunelor structurilor vasculare, vizualizarea pereţilor aortale şi vizualizarea structurilor adiacente, sunt preferate ca metode primare de diagnosticare imagistică la pacienţii cu patologii aortale suspectate sau cunoscute. O înţelegere a patofiziologiei şi caracteristicilor imagistice a leziunilor aortale,

asociată cu o atenţie maximă la efectuarea calitativă a investigaţiei, este cheia de succes în diagnosticul precis şi managementul ulterior al pacienţilor afectaţi.

Bibliografie

[1] Suzuki T., Mehta R.H., Ince H., et al. Clinical profiles and outcomes of acute type B aortic dissection in the current era: lessons from the International Registry of Aortic Dissection (IRAD). Circulation 2003; 108[suppl 1]:II312–II317.

[2] Diana Litmanovich, Alexander A. Bankier, Luce Cantin, Vassilios Raptopoulos, Phillip M. Boiselle. CT and MRI in Diseases of the Aorta. AJR 2009; 193:928–940.

[3] R. Erbel, F. Alfonso, C. Boileau, O. Dirsch, B. Eber, A. Haverich, H. Rakowski, J. Struyven, K. Radegran, U. Sechtem, J. Taylor, Ch. Zollikofer. Internal reviewers: W. W. Klein, B. Mulder and L. A. Providencia. Diagnosis and management of aortic dissection. Recommendations of the Task Force on Aortic Dissection, European Society of Cardiology. European Heart Journal (2001) 22, 1642–1681.

[4] Scott R.A., Ashton H.A., Kay D.N. Abdominal aortic aneurysm in 4,237 screened patients: prevalence, development, and management over 6 years. Br J Surg 1991; 78:1122–1125.

[5] Bickerstaff L.K., Pairolero P.C., Hollier L.H., et al. Thoracic aortic aneurysms: a population-based study. Surgery 1982; 92:1103–1108.

[6] Coady M.A., Rizzo J.A., Hammond G.L., et al. What is the appropriate size criterion for resection of thoracic aortic aneurysms? J Thorac Cardiovasc Surg 1997; 113:476–491; discussion 489–491.

[7] Elefteriades J.A. Natural history of thoracic aortic aneurysms: indications for surgery, and surgical versus nonsurgical risks. Ann Thorac Surg 2002; 74:S1877–S1880; discussion S1892–S1898.

[8] Elefteriades J.A., Tranquilli M., Darr U., Cardon J., Zhu B.Q., Barrett P. Symptoms plus family history trump size in thoracic aortic aneurysm. Ann Thorac Surg 2005; 80:1098–1100.

[9] Zarins C.K., Hill B.B., Wolf Y.G. Aneurysmal vascular disease. In: Townsend C.M., Beauchamp D.R., Evers M.B., Mattox K.L., Sabiston D.C., eds. Sabiston textbook of surgery. Philadelphia, PA: Saunders, 2001:1357–1372.

[10] Levinson D.C., Edmaedes D.T., Griffith G.C. Dissecting aneurysm of the aorta; its clinical, electrocardiographic, and laboratory features; a report of 58 autopsied cases. Circulation 1950; 1:360–387.

[11] Pretre R., Von Segesser L.K. Aortic dissection. Lancet 1997; 349:1461–1464.

[12] Stanson A.W., Kazmier F.J., Hollier L.H., et al. Penetrating atherosclerotic ulcers of the thoracic aorta natural history and clinicopathologic correlations. Ann Vasc Surg 1986; 1:15–23.

[13] Cho K.R., Stanson A.W., Potter D.D., Cherry K.J., Schaff H.V., Sundt T.M. 3rd. Penetrating atherosclerotic ulcer of the descending thoracic aorta and arch. J Thorac Cardiovasc Surg 2004; 127:1393-1399; discussion 1399–1401.

[14] Coady M.A., Rizzo J.A., Elefteriades J.A. Pathologic variants of thoracic aortic dissections: penetrating atherosclerotic ulcers and intramural hematomas. Cardiol Clin 1999; 17:637–657.

[15] Kazerooni E.A., Bree R.L., Williams D.M. Penetrating atherosclerotic ulcers of the descending thoracic aorta: evaluation with CT and distinction from aortic dissection. Radiology 1992; 183:759–765.

[16] Harris J.A., Bis K.G., Glover J.L., Bendick P.J., Shetty A., Brown O.W. Penetrating atherosclerotic ulcers of the aorta. J Vasc Surg 1994; 19:90–98; discussion 98–99.

[17] Saini S.R., Rubin G.D., Kalra M.K., eds. MDCT: a practical approach. Milan, Italy: Springererlag Ital ia, 2006:111–121.

[18] Rubin G.D. Helical C.T angiography of the thoracic aorta. J Thorac Imaging 1997; 12:128–149

[19] Quint L.E., Francis I.R., Williams D.M., et al. Evaluation of thoracic aortic disease with the use of helical CT and multiplanar reconstructions: comparison with surgical fndings. Radiology 1996; 201:37–41.

[20] Litmanovich D., Zamboni G.A., Hauser T.H., Lin P.J., Clouse M.E., Raptopoulos V. ECG-gated chest CT angiography with 64-MDCT and tri-phasic IV contrast administration regimen in patients with acute non-specifc chest pain. Eur Radiol 2008; 18:308–317.

[21] Yoshioka K., Niinuma H., Ehara S., Nakajima T., Nakamura M., Kawazoe K. MR angiography and CT angiography of the artery of Adamkiewicz: state of the art. RadioGraphics 2006; 26 [suppl 1]:S63–S73.

[22] Hartnell G.G. Imaging of aortic aneurysms and dissection: CT and MRI. J Thorac Imaging 2001; 16:35–46.

[23] F. Biancari a,*, R. Paone a, M. Venermo b, V. D'Andrea a, J. Perälä. Diagnostic Accuracy of Computed Tomography in Patients with Suspected Abdominal Aortic Aneurysm Rupture. European Journal of Vascular and Endovascular Surgery Volume 45 Issue 3 March/2013.

[24] Saini S.R., Rubin G.D., Kalra M.K., eds. MDCT: a practical approach. Milan, Italy: Springer-Verlag Italia, 2006:111–121.

[25] Jones E.F., Kalman J.M., Calafore P., Tonkin A.M., Donnan GA. Proximal aortic atheroma: an independent risk factor for cerebral ischemia. Stroke 1995; 26:218–224.

[26] Fazio G.P., Redberg R.F., Winslow T., Schiller N.B. Transesophageal echocardiographically detected atherosclerotic aortic plaque is a marker for coronary artery disease. J Am Coll Cardiol 1993; 21: 144–150.

[27] Witteman J.C., Kannel W.B., Wolf P.A., et al. Aortic calcifed plaques and cardiovascular disease (the Framingham Study). Am J Cardiol 1990; 66: 1060–1064.

[28] Krinsky G., Rofsky N., Flyer M., et al. Gadolinium-enhanced three-dimensional MR angiography of acquired arch vessel disease. AJR 1996; 167:981–987.

[29] Krinsky G.A., Rofsky N.M., DeCorato D.R., et al. Thoracic aorta: comparison of gadolinium-enhanced three-dimensional MR angiography with conventional MR imaging. Radiology 1997; 202: 183–193.

[30] Neimatallah M.A., Ho V.B., Dong Q., et al. Gadolin-ium-enhanced 3D magnetic resonance angiography of the thoracic vessels. J Magn Reson Imaging 1999; 10:758–770.

[31] Russo V., Renzulli M., Buttazzi K., Fattori R. Acquired diseases of the thoracic aorta: role of MRI and MRA. Eur Radiol 2006; 16:852–865.

[32] Sakamoto I., Sueyoshi E., Uetani M. MR imaging of the aorta. Radiol Clin North Am 2007; 5:485–497, viii.

[33] Boiselle P.M., White C.S. New techniques in cardiothoracic imaging. New York, NY: Informa HealthCare, 2007:105–126.

[34] Bengtsson H., Bergqvist D., Sternby N.H. Increasing prevalence of abdominal aortic aneurysms: a necropsy study. Eur J Surg 1992; 158:19–23.

[35] Iezzi R., Santoro M., Dattesi R. et al Multi-detector CT angiographic imaging in the follow-up of patients after endovascular abdominal aortic aneurysm repair (EVAR). Insights Imaging 3 (2012):313–321.

[36] Kodolitsch, Y., Nienaber, C.A., Dieckmann, C., et al. Chest radiography for the diagnosis of acute aortic syndrome. Am J Med 2004; 116:73.

[37] Eric M. Isselbacher. Thoracic and Abdominal Aortic Aneurysms."Circulation" -Journal of the American Heart Association. 2005, 111:816-828.

[38] Hartnell G.G., Wakeley C.J., Tottle A., Papouchado M., Wilde R.P. Limitations of chest radiography in discriminating between aortic dissection and myocardial infarction: implications for thrombolysis. J Thorac Imaging 1993; 8: 152–5.

[39] Moll F.L., Powell J.T., Fraedrich G., Verzini F., Haulon S., Waltham M., et al, European Society for Vascular Surgery. Management of abdominal aortic aneurysms clinical practice guidelines of the European society for vascular surgery. Eur J Vasc Endovasc Surg 2011;41(Suppl. 1):S1e58.

[40] Naidich D.P., Webb W.R., Müller N.L., Vlahos I., Krinsky G.A., eds. Computed tomography and magnetic resonance of the thorax, 4th ed. Philadelphia, PA: Lippincott Williams & Wilkins, 2007:87–216.

[41] Pereles FS, McCarthy RM, Baskaran V, et al. Thoracic aortic dissection and aneurysm: evaluation with nonenhanced true FISP MR angiography in less than 4 minutes. Radiology 2002; 223:270–274.

[42] Lohan D.G., Krishnam M., Saleh R., Tomasian A., Finn J.P. MR imaging of the thoracic aorta. Magn Reson Imaging Clin N Am 2008; 16:213–234, viii.

[43] Dinsmore R.E., Liberthson R.R., Wismer G.L., et al. Magnetic resonance imaging of thoracic aortic aneurysms: comparison with other imaging methods. AJR 1986; 146:309–314.

[44] Kawamoto S, Bluemke DA, Traill TA, Zerhouni EA. Thoracoabdominal aorta in Marfan syndrome: MR imaging fndings of progression of vasculopathy after surgical repair. Radiology 1997; 203:727–732.

[45] Shiga T., Wajima Z., Apfel C.C., Inoue T., Ohe Y. Diagnostic accuracy of transesophageal echocardiography, helical computed tomography, and magnetic resonance imaging for suspected thoracic aortic dissection: systematic review and meta-analysis. Arch Intern Med 2006; 166:1350–1356.

[46] Nienaber C.A., von Kodolitsch Y, Nicolas V, et al. The diagnosis of thoracic aortic dissection by noninvasive imaging procedures. N Engl J Med 1993; 328:1–9.

[47] Bogaert J., Meyns B., Rademakers F.E., et al. Follow-up of aortic dissection: contribution of MR angiography for evaluation of the abdominal aorta and its branches. Eur Radiol 1997; 7:695–702.

[48] Sommer T., Fehske W., Holzknecht N., et al. Aortic dissection: a comparative study of diagnosis with spiral CT, multiplanar transesophageal echocardiography, and MR imaging. Radiology 1996; 199:347–352.

[49] Kaji S., Nishigami K., Akasaka T., et al. Prediction of progression or regression of type A aortic intramural hematoma by computed tomography. Circulation 1999; 100[19 suppl]:II281–II286.

[50] Kaji S., Akasaka T., Horibata Y., et al. Long-term prognosis of patients with type A aortic intramural hematoma. Circulation 2002; 106[12 suppl 1]:I248–I252.

[51] LePage M.A., Quint L.E., Sonnad S.S., Deeb G.M., Williams DM. Aortic dissection: CT features that distinguish true lumen from false lumen. AJR 2001; 177:207–211.

[52] Garzon G., Fernandez-Velilla M., Marti M., Acitores I., Ybanez F., Riera L. Endovascular stentgraft treatment of thoracic aortic disease. RadioGraphics 2005; 25[suppl 1]:S229–S244.

[53] Kouchoukos N.T., Dougenis D. Surgery of the thoracic aorta. N Engl J Med 1997; 336:1876–1888.

[54] Nienaber C.A., Fattori R., Lund G., et al. Nonsurgical reconstruction of thoracic aortic dissection by stentgraft placement. N Engl J Med 1999; 340: 1539–1545.

[55] Garzon G., Fernandez-Velilla M., Marti M., Acitores I., Ybanez F., Riera L. Endovascular stentgraft treatment of thoracic aortic disease. RadioGraphics 2005; 25 [suppl 1]:S229–S244.

[56] Batra P., Bigoni B., Manning J., et al. Pitfalls in the diagnosis of thoracic aortic dissection at CT angiography. RadioGraphics 2000; 20:309–320.

[57] Posniak H.V., Olson M.C., Demos T.C. Aortic motion artifact simulating dissection on CT scans: elimination with reconstructive segmented images. AJR 1993; 161:557–558.

[58] Loubeyre P, Angelie E, Grozel F, Abidi H, Minh VA. Spiral CT artifact that simulates aortic dissection: image reconstruction with use of 180 degrees and 360 degrees linear-interpolation algorithms. Radiology 1997; 205:153–157.

[59] Webb W.R., Higgins C.B. Thoracic imaging, pulmonary and cardiovascular radiology. Philadelphia, PA: Lippincott Williams & Wilkins, 2005: 642–654.

[60] Willmann JK, Weishaupt D, Lachat M, et al. Electrocardiographically gated multi-detector row CT for assessment of valvular morphology and calcification in aortic stenosis. Radiology 2002; 225: 120–128.

[61] Johnson T.R., Nikolaou K., Wintersperger B.J., et al. ECG-gated 64-MDCT angiography in the differential diagnosis of acute chest pain. AJR 2007; 188:76–82.

[62] Kim-Nhien Vu., Y. Kaitoukov, F. Morin-Roy, C. Kauffmann, M.F. Giroux, É. Thérasse, G. Soulez, An Tang. Rupture signs on computed tomography, treatment, and outcome of abdominal aortic aneurysms. Insights Imaging 2014; 5:281–293.