ACTUALITĂŢI DESPRE FENOMENUL DISREFLEXIEI AUTONOME (Revista literaturii)

Aliona Cucovici[1] – cercetător ştiinţific, Oleg Pascal[1,2] – d.h.ş.m., prof. univ., Valeria Robu[2] – medic rezident, Leonid Perjescu[1] – kinetoterapeut, Institutul de Neurologie şi Neurochirurgie[1], USMF „Nicolae Testemiţanu", Catedra de Neurologie [2]

Rezumat

Disreflexia autonomă este o afecţiune care pune viaţa în pericol, se întâlneşte la persoanele cu leziuni ale măduvei spinării la nivelul vertebral Th6 sau mai sus. Disreflexia autonomă este determinată de un răspuns reflex exagerat al sistemului vegetativ simpatic manifestându-se prin majorarea tensiunii arteriale. Diagnosticul întârziat şi netratarea disreflexiei autonome poate duce la diverse complicaţii importante care includ accidentul vascular cerebral ischemic sau hemoragic, convulsii, infarctul miocardic, decesul.

Cuvinte-cheie: disreflexia autonomă, leziune a măduvei spinării, tensiunea arterială

Summary. Up to date regarding the phenomenon of autonomic dysreflexia (Review)

Autonomic dysreflexia is a potentially life-threatening condition, which affects individuals with spinal cord injury at the sixth thoracic (T6) vertebra level or above. Autonomic dysreflexia is caused by an exaggerated reflex response of the sympathetic nervous system manifested by an increase in blood pressure. Delayed diagnosis or untreated autonomic dysreflexia can result in various significant complications, including stroke, cerebral hemorrhage, seizures, myocardial ischaemia, and death.

Key words: autonomic dysreflexia, spinal cord injury, blood pressure

Резюме. Актуальность феномена автономной дисрефлексий (Обзор)

Автономная дисрефлексия является осложнением, представляющим угрозу для жизни, которое наблюдается у людей с повреждением спинного мозга на уровне шестого грудного позвонка (Th6) или выше. Автономная дисрефлексия вызвана патологической рефлекторной реакцией со стороны симпатической нервной системы проявляется различными клиническими симптомами, одним из основных симптомов является повышенное артериальное давление. Поздняя диагностика и лечение автономной дисрефлексий может привести к различным осложнениям включая инсульт, внутримозговое кровоизлияние, судороги, ишемия миокарда и летальный исход.

Ключевые слова: автономная дисрефлексия, повреждения спинного мозга, артериальное давление

Introducere. Disreflexia autonomă (DA) este un răspuns inadecvat al sistemului nervos simpatic care apare la persoanele cu lezarea măduvei spinării (MS) la nivelul vertebrei Th6 sau mai sus [16]. Pentru prima dată DA a fost recunoscută de Anthony Bowlby în 1890, când acesta a observat transpiraţie abundentă şi pete eritematoase la nivelul feţei şi a gâtului în urma cateterizării vezicii urinare, la un pacient în vârstă de 18 ani cu traumatism vertebro-medular (TVM). În 1947 L. Guttman şi D. Whitteridge au efectuat o descriere completă a DA [15]. Fenomenul DA se dezvoltă din cauza unui stimul senzitiv puternic mai jos de nivelul afectat al MS. DA provoacă un reflex simpatic dezechilibrat, ceea ce duce la hipertensiune arterială (HTA) care pune viaţa în pericol. DA este considerată o urgenţă medicală care trebuie să fie diagnosticată imediat [14]. Dacă nu este tratată, DA poate provoca convulsii, hemoragie retiniană, edem pulmonar, insuficienţă renală, infarct miocardic, accident vascular cerebral ischemic sau hemoragic şi chiar deces. Complicaţiile asociate cu DA sunt rezultatul direct al HTA severe [9,10,11].

Epidemiologie. Prevalenţa DA raportată în SUA variază de la 48% - la 90% dintre pacienţii cu TVM mai sus sau la nivelul Th6 [7,15]. DA se întâlneşte mai frecvent la bărbaţi decât la femei, cu un raport de 4:1. Aproximativ 92% dintre pacienţii cu TVM dezvoltă în primul an simptomele DA [18]. La pacienţii

tetraplegici cu lezarea completă a MS DA se întâlneşte de 3 ori mai frecvent decât la cei cu lezarea incompletă a MS [6]. Deşi, DA se întâlneşte mai frecvent în perioada tardivă după TVM, există studii clinice care evidenţiază în 5,2% cazuri episoade de DA în prima lună după TVM [15].

Tabelul 1

Cauzele DA

Sistemul urogenital	Distensia vezicii urinare, vezică urinară iritată, infecţia tractului urinar, calculi renali, procedurile urologice, instalarea cateterului urinar, dissinergia detrusor-sfincter, ejacularea, epididimita, menstruaţia, vaginita.
Sistemul gastro-intestinal	Refluxul esofagian, gastrita, ulcerul gastric, colecistita, constipaţia, impactarea fecală, distensia gazoasă rectosigmoidă, rectul iritat, fisuri anale, hemoroizii.
Pielea şi anexele ei	Escarele, unghii încarnate, arsurile.
Alte cauze	Trauma, fractura, contracţiile uterine, tromboza venelor profunde, procedurile de diagnostic, hainele mulate.

Orice stimul dureros, iritativ sau puternic mai jos de nivelul leziunii poate declanşa un episod de DA (tabelul 1) [9,10,11]. Cea mai frecventă cauză a DA este distensia sau iritarea vezicii urinare care constituie 75% - 85% din cazuri, determinată de blocarea cateterului urinar, eşecul cateterizărilor intermitente. A doua cauză a DA după incidenţă este distensia intestinală determinată de impactarea fecală care constituie 13% - 19% din cazuri [8,12].

Fiziopatologie. La persoanele cu leziunea MS la nivelul vertebrei Th6 și mai sus, stimulul noxic mai jos de nivelul afectat provoacă un răspuns simpatic exagerat, care se manifestă prin vasoconstricție mai jos de nivelul leziunii. Răspunsul reflex ascende și descende MS, ganglionii simpatici paraspinali provocând vasoconstricție fie direct prin activarea receptorilor perivasculari, fie indirect prin stimularea medulei suprarenalelor, astfel în circulația sistemică eliberându-se epinefrina și norepinefrina [3]. Baroreceptorii din sinusul carotidian și arcul aortic ca răspuns la HTA transmit impulsuri prin ganglionul petros la nucleul ambiguu şi ca rezultat are loc stimularea vagală ce se manifestă prin bradicardie și vasodilatație mai sus de nivelul leziunii (figura1) [5]. Sistemul nervos central nu poate detecta în mod direct semnalul puternic sau noxic mai jos de nivelul leziunii datorită dereglării continuităţii fibrelor senzoriale ascendente a MS lezate. Din cauza lipsei continuităţii MS, răspunsul inhibitor descendent trece numai până la nivelul leziunii și nu provoacă răspunsul dorit în fibrele simpatice mai jos de nivelul afectat, prin urmare HTA rămâne necontrolată. Mai sus de nivelul afectat apare eritem, transpirație, bradicardie și congestie nazală. Mai jos de nivelul afectat se evidenţiază tegumente palide, reci, piloerecţie [3]. Nivelul Th6 este de o importanță deosebită în patogeneza DA. Patul vascular splanhnic este una dintre cele mai mari rezerve ale

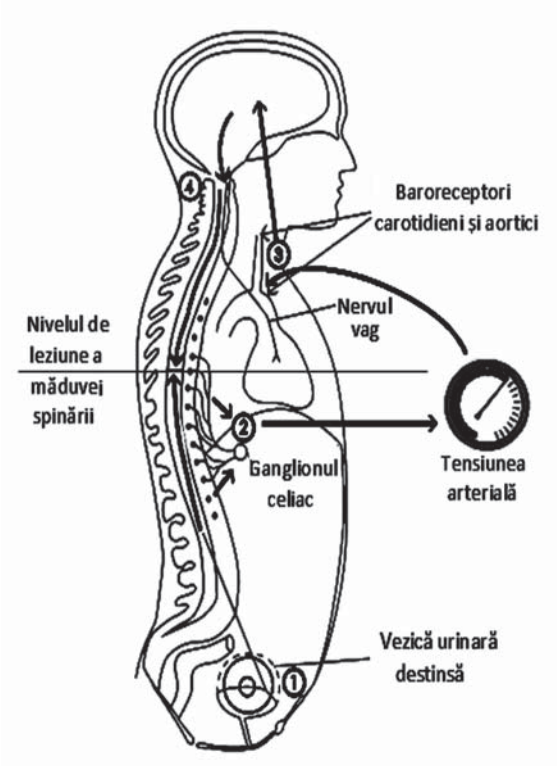

Fig. 1. *Mecanismele fiziopatologice ale DA.*

1. *Stimul senzorial puternic mai jos de nivelul leziunii (de exemplu: distensia vezicii urinare) transmis măduvei spinării.*

2. *Semnalele transmise măduvei spinării iniţiază activarea reflexului simpatic cauzând vasoconstricţie difuză ceea ce duce la hipertensiune arterială severă.*

3. *Creierul detectează o creştere bruscă a tensiunii arteriale (prin semnalele de la baroreceptorii aortei şi vaselor carotide ce sunt transmise nervilor cranieni IX şi X).*

4. *Creierul răspunde și încearcă să controleze tensiunea arterială trimiţând descendent impulsurile inhibitoare primare de la trunchiul cerebral prin măduva spinării (care sunt blocate). Impulsurile care trec prin nervul vag provoacă bradicardie.*

organismului de volum circulator şi este controlată de nervul splanchnic mare. Acest nerv constă din eferenţe preganglionare mielinice şi fibre aferente viscerale şi, este format din ramurile ganglionilor toracici 5-10. Nervul splanchnic mare descinde oblic pe corpurile vertebrelor, furnizează ramuri pentru aorta toracică descendentă şi perforează stâlpul ipsilateral al diafragmului pentru a se termina în ganglionul celiac, aorticorenal şi în glanda suprarenală. Leziunile MS la nivelul vertebrei Th6 sau mai sus permit ca tonusul simpatic puternic să ducă la constricţia patului vascular splanhnic cauzând HTA sistemică [18]. O altă verigă patogenetică a DA implică receptorii alfa-adrenergici periferici asociaţi vaselor sanguine care devin hiperreactivi mai jos de nivelul leziunii MS. Această hiperreactivitate este secundară hipersecreţiei de catecolamine [1,2]. Un alt mecanism posibil include pierderea controlului inhibitor supraspinal a căii bulbospinale. Pierderea controlului supraspinal reduce efectul inhibitor a căii bulbospinale asupra serotoninei din nucleul intermediolateral al MS, ceea ce determină vasoconstricţie puternică [5].

Frecvenţa şi severitatea manifestărilor clinice a DA depinde de nivelul de afectare şi severitatea leziunii măduvei spinării [11].

Tabloul clinic. Semnele şi simptomele DA: HTA brusc instalată, cefalee violentă, bradicardie, eritem la nivelul feţei, gâtului, toracelui porţiunea superioară, transpiraţii abundente mai sus de nivelul leziunii, paloarea tegumentelor şi piloerecţie mai jos de nivelul leziunii, frisoane fără febră, congestie nazală, vedere înceţoşată, dispnee, sentiment de frică, anxietate, iritabilitate şi dereglări de comportament [9,10, 11, 18, 20].

DA presupune elevarea semnificativă a tensiunii arteriale (TA) (cel puţin cu 20-40 mm Hg mai sus de valorile normale ale TA sistolice). Este important de reţinut faptul că tensiunea arterială la pacienţii cu paraplegie sau tetraplegie este de obicei în jur de 90-100/60 mm Hg în decubit dorsal şi cu tendinţă de scădere la verticalizare. Astfel, pacienţii cu TVM pot dezvolta simptomele DA având valorile tensiunii arteriale în limitele normei (tabelul 2). DA poate evolua cu şi fără simptome. DA poate apărea atât în perioada precoce, cât şi în perioada tardivă după TVM [10].

Tabelul 2

Gradele de severitate a DA

Usoară	TA creşte cu până la 40 mm Hg faţă de valorile normale.
Moderată	TA sistolică creşte cu 40 mm Hg mai sus de valorile normale, dar nu depăşeşte 180 mm Hg.
Severă	TA sistolică creşte peste 180 mm Hg.

TA poate ajunge la 300 mm Hg cu următoarele complicaţii: hemoragii intracerebrale sau subarahnoidiene, edem pulmonar, infarct miocardic, deces [4,11,15]. În caz de DA se apreciază valorile TA a pacientului. Dacă TA este crescută şi pacientul se află în decubit dorsal, acesta trebuie ridicat imediat în poziţie semişezândă şi înlăturat orice dispozitiv constrictiv. Pacientul se ţine sub observaţie pentru a se cerceta cauza declanşării DA, începând cu sistemul urinar, care este cauza cea mai frecventă. Dacă TA sistolică este mai mare de 150 mmHg se administrează antihipertensive cu acţiune rapidă şi de scurtă durată [4,11,13,17,18].

Discuţii

Deşi DA se întâlneşte la persoanele cu leziunea MS la nivelul vertebral Th6 şi mai sus, în literatura de specialitate au fost menţionate cazuri de DA cu TVM la nivelul Th10 [15]. Yoo şi colaboratorii săi au descris un caz clinic a unui pacient de 45 ani care a dezvoltat hemoragie intracerebrală asociată DA. Aceşti autori au constat că măsurile de prevenire a DA sunt mai importante decât tratamentul simptomatic, în ceea ce priveşte evitarea complicaţiilor severe a DA [19]. În 2014 D. Wan şi A. Krassioukov au identificat prevalenţa complicaţiilor şi cauzelor de deces, în funcţie de sistemul afectat, la persoanele care au suportat TVM şi la care s-a declanşat DA. Cercetătorii au descoperit că la 32 de pacienţi identificaţi care au suferit de complicaţii severe sau au decedat în timpul episodului de DA, prevalenţa este următoarea: SNC - 23 pacienţi (72%), sistemul cardiovascular - 7 pacienţi (22%), sistemul respirator - 2 pacienţi (6%). Şapte pacienţi din studiu au decedat din cauza complicaţiilor DA [20]. J. C. Ramella-Roman şi J. M. Hidler în studiul lor au observat că în timpul fenomenului DA concentraţia oxigenului la nivelul tegumentelor mai jos de nivelul leziunii MS a scăzut până la 40%, în timp ce mai sus de acest nivel oxigenarea pielii rămâne nemodificată. Cercetătorii au ajuns la concluzia că hipo-oxigenarea tisulară datorată vasoconstricţiei periferice măreşte riscul de formare a escarelor mai jos de nivelul leziunii medulare la pacienţii cu TVM la nivelul Th6 şi mai sus asociat cu DA [16].

Concluzii

DA se manifestă prin majorarea TA şi prin simptome asociate: bradicardie, congestie nazală, piloerecţie etc. DA este considerată o urgenţă medicală şi trebuie să fie recunoscută imediat. Complicaţiile DA sunt severe şi includ hemoragia retiniană, insuficienţa renală, edemul pulmonar, infarctul miocardic, convulsii, accidentul vascular cerebral ischemic sau hemoragic şi chiar decesul. Este importantă atât cunoaşterea fenomenului DA de către pacienţi, rudele şi îngrijitorii acestora, cât şi instruirea respectivă cu scopul prevenirii complicaţiilor severe.

Bibliografie

1. Arnold J.M., Feng Q.P., Delaney G.A., Teasell RW. Autonomic dysreflexia in tetraplegic patients: evidence for alpha-adrenoceptor hyper-responsiveness. *Clin Auton Res*. Oct 1995;5(5):267-70.

2. Bloch R.F. Autonomic dysfunction in management of spinal cord. In: Bloch R.F., Basbaum M. *Management of spinal cord injuries*. Baltimore: Williams & Wilkins; 1986:149-163.

3. Brown R., Burton A., Macefield V.G. Input-output relationships of a somatosympathetic reflex in human spinal injury. *Clin Auton Res*. Apr 18 2009.

4. Consortium for Spinal cord Medicine. Acute management of autonomic dysreflexia: individuals with spinal cord injury presenting to health-care facilities. *J Spinal Cord* Med. 2002;25(Suppl 1):S67-S88.

5. Cormier C.M., Mukhida K., Walker G., Marsh D.R. Development of autonomic dysreflexia after spinal cord injury is associated with a lack of serotonergic axons in the intermediolateral cell column. *J Neurotrauma*. Oct 2010;27(10):1805-18.

6. Curt A., Nitsche B., Rodic B. et al. (1997). Assessment of autonomic dysreflexia in patients with spinal cord injury. J Neurol Neurosurg Psychiatry 62: 473–477.

7. Grigorean V.T., et al. Cardiac dysfunctions following spinal cord injury. *J Med Life.* 2009;2(2):133-145.

8. Huang Y.H., Bih L.I., Liao J.M., Chen S.L., Chou L.W., Lin P.H. Blood pressure and age associated with silent autonomic dysreflexia during urodynamic examinations in patients with spinal cord injury. *Spinal Cord*. Dec 11 2012.

9. Krassioukov A., Claydon V.E. The clinical problems in cardiovascular control following spinal cord injury: an overview. Prog Brain Res. 2005;152:223-9.

10. Krassioukov A., et al. Assessment of autonomic dysfunction following spinal cord injury: Rationale for additions to international standards for neurological assessment. Journal of Rehabilitation Research & Development. 2007; 44(1), 103-112.

11. Krassioukov A., et al. A systematic review of the management of autonomic dysreflexia after spinal cord injury. *Arch Phys Med Rehabil*. 2009;90(4):682-695.

12. Lindan R., Joiner F., Freechafer A., Hazel C. Incidence and clinical features of autonomic dysreflexia in patients with spinal cord injury. *Paraplegia*. 1980;18:285-292.

13. McMahon D., Tutt M., Cook A.M. Pharmacological management of hemodynamic complications following spinal cord injury. *Orthopedics*. May 2009;32(5):331.

14. Milligan J., Lee J., McMillan C., Klassen H. Autonomic dysreflexia: recognizing a common serious condition in patients with spinal cord injury. *Can Fam Physician*. Aug 2012;58(8):831-5.

15. Popa C., et al. Vascular dysfunctions following spinal cord injury. *J Med Life.* 2010;3(3):275-285.

16. Ramella-Roman J. C. and Hidler J. M. The Impact of Autonomic Dysreflexia on Blood Flow and Skin Response in Individuals with Spinal Cord Injury. *Advances in Optical Technologies*.Volume 2008, 7 pages.

17. Schottler J., Vogel L., Chafetz R., et al. Patient and caregiver knowledge of autonomic dysreflexia among youth with spinal cord injury. *Spinal Cord*. Mar 10 2009.

18. Teasell R.W., et al. Cardiovascular consequences of loss of supraspinal control of the sympathetic nervous system after spinal cord injury. *Arch Phys Med Rehabil.* 2000;81(4):506-516.

19. Yoo K.Y., Jeong C.W., Kim W.M., Lee H.K., Kim S.J., Jeong S.T., Lee J.K., Lee J.: Fatal cerebral hemorrhage associated with autonomic hyperreflexia during surgery in the prone position in a quadriplegic patient: a case report. *Minerva Anestesiol* 2010, 76(7):554-558.

20. Wan D., Krassioukov A.V. Life-threatening outcomes associated with autonomic dysreflexia: a clinical review. *J Spinal Cord Med*. Jan 2014;37(1):2-10.