FENOMENUL FOTOFOBIEI LA PACIENŢII CU MIGRENĂ ŞI ÎN PATOLOGIILE OFTALMOLOGICE. (Revista literaturii)

Cristina Curca,
doctorand catedra de Oftalmolgie USMF „Nicolae Testemiţanu”
ccrist@mail.rutel: 079091847

Rezumat
Fotofobia este o sensibilitate excesivă la lumină. Ea este des întâlnită atât la pacienţii cu migrenă, cât şi la pacienţii cu patologie oculară propriu-zisă. Recent, au fost identificate o categorie aparte de fotoreceptori, numite celule ganglionare retiniene intrinsic – fotosenzitive (IPRGCs), ele detectă lumina (într-un mod independent de imagine) şi proiectează semnalul luminos pe nucleii olivator pretectal şi suprachiasmatic.
Cuvinte-cheie: fotofobia, celule ganglionare retiniene intrinsic – fotosenzitive (IPRGCs), migrena

Summary. Photophobia în migraine patients and ophthalmic pathologies. (Literature review)
Photophobia is an excessive sensitivity to light. It is often encountered in patients with migraine as well as in patients with ocular pathology. Recently, is identified a distinct category of photoreceptors called photosensitive intrinsec retinal ganglion cells (ipRGCs), they detect light (image independently) and projecting the signal light to the olivary pretectal and suprachiasmatic nuclei.
Key words: photophobia, fotosenzitive intrinsic retinal ganglion cells (ipRGCs), migraine

Резюме. Светобоязнь у пациентов с мигренью и при глазной патологии. (Обзор литературы)
Светобоязнь - чрезмерная чувствительность к свету. Она часто встречается у пациентов с мигренью, а также и у пациентов с глазной патологией. Недавно определили отдельную категорию фоторецепторов называемых - внутренние ганглионарные клетки сетчатки (ipRGCs). Они чувствительны к свету (независимо от изображения) и проецируют световой сигнал на, супрахиазматическом и оливарном ядрах.
Ключевые слова: светобоязнь, внутренние ганглионарные клетки сетчатки, мигрень

Introducere. Mai mult de 80% din pacienţii cu migrenă suferă de fotofobie în timpul atacului [24]. Un studiu recent relevă o pondere a fotofobiei de 98% [25].

Drummond [26] în studiul său arată că pacienţii cu migrenă sunt mai sensibili la lumină atât în perioada atacului migrenos, cât şi între atacuri în comparaţie cu persoanele ce nu suferă de migrenă.

Vanagaite et al. [27] au examinat paienţii cu migrenă ce suferă de fotofobie şi au ajuns la concluzia că fotofobia “pare să fie o proprietate intrinsecă a pacienţilor cu migrenă” şi este asociată cu disfuncţia căilor vizuale de la nivelul retinei până la lobul occipital [30]. Diverşi stimuli vizuali pot provoca atacul migrenos: lumina solară, blicurile şi reflecţiile emise de televizor şi computer, lumina fluorescentă etc. [28,29]. Aproximativ 30–60% din atacurile migrenoase au fost provocate de lumină puternică sau sclipiri [28].

FENOMENUL FOTOFOBIEI LA PACIENŢII CU MIGRENĂ

Migrena nu este unicul tip de cefalee asociat cu fotofobia. Subiecţii cu cefalee de tip tensional de asemenea sunt mai sensibili la lumină decât grupul de referinţă cu subiecţi sănătoşi [31]. Fotofobia unilaterală este caracteristică pentru cefaleea cluster, hemicrania continuă şi, alte tipuri de cefalee trigeminal-autonome [32,33].

Conform Clasificării Internaţionale a Tulburărilor Cefalalgice (CITC-II, 2013) fotofobia este unul din criteriile majore de diagnostic ale migrenei [1,2]. Deasemenea, este simptomul distinctiv al unor patologii oftalmologice primare: cheratita şi cheratopatiile, uveita, distrofiile de retină precum şi unle patologii neurooftalmologice [3].

Termenul de *fotofobie* este impropriu şi nu relevă exact esenţa acestui simptom. El provine din greacă: photo- “lumină” şi phobia “frică” – deci, “frică de lumină”. Fotofobia a fost definită ca “sensibilitate anormală la lumină, în special, a ochilor” [4]. Lebensohn [5] a definit fotofobia ca “durere exagerată ce e provocată de expunerea ochilor la lumină”. S-au propus şi alţi termeni pentru a defini fotofobia. Cummings and Gittinger [6] o descriu ca “orbire centrală ” asoci-

ată cu disconfort însă indoloră, provocată de o iluminare excesivă. Ei susţin că fotofobia este un sindrom de disestezie sau hiperpatie talamică. Loewenfeld [7] defineşte "sindromul orbitor" ca o dispersie anormală a luminii cu deficit de adaptare oculară.

În prezent este mai frecvent utilizat termenul de *foto-oculodinie* pentru a descrie senzaţia de durere sau disconfort ocular, provocat de o sursă de lumină, ce în mod normal nu provoacă durere [8]. Acest termen se foloseşte în publicaţii pentru a nominaliza durerea ce e provocată de stimuli nedureroşi (ex.: alodinia cutanată) [9].

Psihofizica fotofobiei

Evident că "pragurile" de fotosensibilitate sunt diferite chiar la persoanele sănătoase. Studiile efectuate la acest capitol au elaborat unele limite de normă. Oricum, subiecţii cu migrenă, precum şi cei cu cefalee de tip tensional şi cervicogenă au un prag de sensibilitate mai jos [63]. Fotosensibilitatea poate varia şi în dependenţă de sezon. Vanagaite et al., au stabilit că pacienţii cu migrenă au o toleranţă mai joasă la lumină în lunile de iarnă [63]. Pentru fotofobie este caracteristic fenomenul de 'sumaţie' ori 'integraţie'. Wirtschafter et al., [64]. A demonstrat că privirea binoculară scade toleranţa la lumină, pe când privirea monoculară creşte pragul fotosensibilităţii. Percepţia luminozităţii este dependentă şi de adaptarea retinei la lumină sau întuneric [65].

Lungimea de undă a luminii, de asemenea, afectează fotosensibilitatea. Main et al., au demonstrat că lumina cu lungimea de undă mai scurtă (albastră) sau mai lungă provoacă disconfort mai mare la pacienţii cu migrenă decât la cei cu cefalee de tip tensional şi grupul de referinţă [66].

Good et al. [29] înregistrând potenţialele evocate beta cerebrale la subiecţii migrenoşi, au observat că acestea au fost supresate de lumina roşie şi activate de cea albastră, demonstrând că aceste două lungimi de undă au efect diferit asupra activităţii corticale. Cauzele acţiunii nocive ale acestor spectre sunt neclare, însă s-a demonstrat că IPRGCs sunt preferenţial sensibile la spectrul albastru al luminii. Fotostimularea poate produce la migrenoşi durere în regiunea cervicală şi regiunea de proiecţie a nervului trigemen [67].

Moulton et al., [68] au efectuat înregistrarea BOLD fMRI la indivizii cu fotofobie provocată de portul excesiv al lentilelor de contact. În timpul stării de fotofobie, s-a înregistrat o activare a ganglionilor trigeminali, nucleului trigeminal caudal, talamusului ventroposteromedial şi a girusului cingular anterior, acest model de activare sugerând ideea că fotofobia este percepută ca un stimul dureros. La o serie de pacienţi cu fotofobie după LASIK, Malecaze et al., înregistrând BOLD fMRI au observat o creştere a activităţii în cortexul asociativ comparativ cu grupul de referinţă. Aceasta sugerează ideea că fotofobia poate provoca modificările cortexului vizual, similar durerii [69].

FENOMENUL FOTOFOBIEI ÎN PATOLOGIILE OFTALMOLOGICE

Patologia segmentului anterior al globului ocular. Cheratitele, iritele, ciclitele, blefaritele sunt cauzele bine-cunoscute ale fotofobiei. Lebensohn [5] consideră că cu cât este mai superficială leziunea corneană cu atât este mai severă fotofobia. În cazul eroziilor corneene şi a cheratitelor fotofobia este provocată de iritaţia directă a căilor trigeminale aferente ce inervează corneea.

Sindromul "ochiului uscat" este deseori asociat cu fotofobie. Conform datelor literaturii, sindromul "ochiului uscat" poate cauza o neuropatie corneană ce poate persista [10]. Neuropatia corneană poate fi declanşată de diverşi factori, inclusiv sindromul "ochiului uscat", cheratita herpetică, neuropatia diabetică, chimioterapia [11].

Patologia segmentului posterior precum distrofiile de retină, retinitis pigmentosa, distrofia de conuri este de regulă asociată cu fotofobia [12]. Fotofobia poate fi unul din semnele precoce a distrofiei pigmentare de retină, ce apare înaintea scăderii acuităţii vizuale [12,13].

Patologia intracraniană precum meningitele [14], hemoragia subarahnoidiană [15], tumorile pituitare ori apoplexia [16] provoacă fotofobia prin iritaţia tunicilor meningiene, în special regiunea diaphragma sellae [3]. Această durere este mediată de ramurile n.trigemen, ce inervează meningele [17].

Patologia traumatică cerebrală este deseori asociată cu fotofobia. Traumatismul cranio-cerebral acut cauzează deplasarea, iritarea sau lezarea structurilor intracraniene senzitive, ceea ce provoacă cefaleea şi fotofobia (7–19 zile după traumatism) [18,19] ultima fiind manifestă şi în perioada tardivă [20].

Blefarospasmul este o distonie locală asociată cu contracţii involuntare a musculaturii orbiculare care poate dura până la câteva minute. Cauza este necunoscută, dar se consideră că e provocată de dezechilibru dintre procesele de excitaţie/inhibiţie în căile reflexului de clipire în trunchiul cerebral [21]. În cadrul unui studiu în care au fost incluşi pacienţii cu blefarospasm, Anderson et al., [22] au observat o agravare a blefarospasmului la 80% pacienţi în timpul şofatului, vizionarea televizorului, cititului la o lumină puternică.

În cadrul altui studiu au fost incluşi 30 pacienţi cu migrenă, 30 pacienţi cu blefarospasm şi 30 în alcătuind grupa de referinţă [23]. S-a constatat, că pacienţii cu blefarospasm şi cei cu migrenă au fost identic sen-

sibili la lumină şi ambele grupuri aveau o fotofobie mai accentuată decât grupul de referinţă.

Paralizia supranucleară progresivă (PSP) este asociată cu fotofobia, care este simptomul distinctiv în diagnosticul diferenţial al PSP şi degenerescenţei corticobazale [34]. În studiul comparativ al PSP şi boala Parkinson, pacienţii cu PSP prezentau mai frecvent fotofobie (13/16 pacienţi vs. 6/14) [35].

Patologia psihiatrică. Fotofobia deseori se asociază cu agarofobia. Pacienţii cu agarofobie frecvent poartă ochelari întunecaţi, simţindu-se mai relaxaţi în întuneric, lumina provocându-le anxietate. Conform datelor unui studiu, nivelul de sensibilitate la lumină a acestor pacienţi este în limitele normei [36].

Unele patologii afective sezoniere sunt tratate prin luminoterapie [37], însă există puţine studii ce relevă conexiunea dintre depresie şi fotofobie.

Gerbaldo şi Thaker susţin că fotofobia este specifică şi pacienţilor cu neurastenie, depresie bipolară, depresie sezonieră. Pacienţii cu schizofrenie, din contra, se expun la lumină fără nici un disconfort [38].

Este oare fotofobia un simptom non-organic?

Migrena şi blefarospasmul se considerau maladii funcţionale. S-a stabilit însă, că fotofobia poate fi diagnosticată în asociaţie cu migrena, blefarospasmul, PSP, depresia şi anxietatea acestea având un substrat anatomic şi fiziologic [39].

Inervaţia trigeminală nociceptivă. Fotofobia este strâns legată de senzaţia de durere. Nervul trigemen şi nucleii săi, sunt mediatorii primari nociceptivi.

Fibrele aferente în porţiunea oftalmică (VI) a ggl. nervului trigemen transmit informaţia nociceptivă de la globii oculari. Conjunctiva, corneea, sclera şi uveea (irisul, corpul ciliar, coroida) sunt dens inervate de fibrele nociceptive ale nervului trigemen. Stimulii dureroşi din aceste regiuni (ex: erozia corneană, uveitele) cauzează fotofobia. Retina, însă nu are inervaţie senzitivă, ce explică absenţa durerii în decolare de retină, corioretinită, neuroopticopatia ischemică anterioară. Nervul optic conţine fibre trigeminale aferente (nu în interiorul său, dar din cadrul vaselor sangvine şi tunicilor, ce explică senzaţia de durere în neurita optică [40].

Muşchii oculomotori primesc inervaţie nociceptivă aferentă în cadrul nervilor cranieni (NC) III, IV şi VI. Vasele sangvine ale orbitei au inervaţie senzitivă trigeminală având contribuţie la durere în sindromul fisurei orbitale superioare şi inflamaţia orbitei [40].

Inervaţia autonomă. Ochiul şi orbita au o inervaţie vegetativă abundentă fiind în interferenţă cu ramurile nervului trigemen. Neuronii ganglionului trigeminal sunt atât senzitivi, cât şi efectori. Când sunt activaţi de stimuli nociceptivi, ei eliberează mediatori inclusiv peptida asociată genei calcitonina şi oxidul nitric. Acest feedback pozitiv stă la baza reflexului *trigeminal-vascular*, prin care survine o dilatare a vaselor craniene după un stimul nociceptiv.

Reflexul *trigeminal-autonom* este multisinaptic implicând activarea nucleilor salivator superior şi Edinger-Westphal de către colateralele nucleului trigeminal caudal. Fibrele nucleului salivator superior activează efectorii parasimpatici în ganglionul pterigopalatin, ce produce vasodilatare şi în ganglionul ciliar ce provoacă lacrimaţie. Fibrele nucleului Edinger-Westphal mediază constricţia pupilară. Reflexele trigemino-vascular şi trigeminal-autonom stau la baza congestiei conjunctivale, lacrimaţiei şi durerii periorbitale în migrenă şi cefaleea cluster, care de regulă sunt asociate cu fotofobia [41-44].

Orbita are şi o inervaţie simpatică abundentă. Nervii ciliari scurţi includ fibre simpatice pentru vasele orbitei, pe când nervii ciliari lungi pentru inervaţia pupilei. Stimularea ganglionului cervical superior cauzează durerea [44], pe când blocada lui farmacologică produce uşurare la pacienţii cu durere facială severă. Aceasta explică rolul inervaţiei simpatice în durerea somatică [40].

În cadrul unui studiu, la 6 pacienţi cu fotofobie severă li s-a efectuat blocada ganglionului cervical superior. Toţi au remarcat atenuarea durerii şi a fotofobiei [8]. Al doilea studiu ce includea 19 pacienţi a arătat aceleaşi rezultate [45].

Reflexul de clipire se consideră ca o reacţie de răspuns la stimularea corneei sau a feţei, precum poate fi indusă şi de stimuli vizuali, auditivi şi somatosenzoriali. Reflexul de clipire este relevant pentru fotofobie: atât fotofobia provoacă accelerarea clipirii, cât şi unele patologii precum paralizia supranucleară progresivă, blefarospasmul, ce se manifestă prin clipirea sporită şi închidere involuntară a pleoapelor, sunt asociate cu fotofobia [46,47].

Această interacţiune (fotofobia provoacă clipitul exagerat; clipitul exagerat provoacă fotofobia) ne sugerează ideea că există o interferenţă dintre câteva căi reflexe ale clipitului, cel puţin ce priveşte fotofobia. Reflexul cornean de clipire începe fibrele amielinice aferente de la ramurile ciliare a nervului oftalmic ce fac sinapsă cu nucleul trigeminal caudal (NTC) (primul centru senzorial în SNC ce mediază senzaţia de durere de la regiunea capului).

Reflexul de clipire supraorbital implică fibre aferente mixte (mielinice şi amielinice), ce fac sinapsă cu NTC şi nucleul trigeminal senzitiv principal. Reflexul de clipire poate fi obţinut şi la stimularea ramurilor nervului facial [46,47].

Reflexul de clipire provocat de lumină antrenează căile vizuale inclusiv retina, nervul optic, nucleul

olivar pretectal. El este consensual, multisinaptic şi e de o durată mai lungă decât celelalte reflexe de clipire. Reflexul de clipire indus de o stimulare tactilă sau electrică converge în cornul trigeminal dorsal şi porţiunea laterodorsală a formaţiunii reticulare. Sunt deasemenea conexiuni directe dintre nucleul senzitiv principal al n. trigemen şi nucleul olivar pretectal, direct spre n. facial [46,47,48]. Perceperea luminei şi fotofobia.

Stimulul de bază al fotofobiei este lumina, deci, în mecanismul acesteea sunt antrenate căile conductoare de percepţie a luminii. Fotofobia poate fi prezentă şi în afara actului vizual, ceea ce confirmă prezenţa acesteia la pacienţii orbi, ce suferă de migrenă sau blefarospasm [48,49]. Conurile şi bastonaşele transmit stimulul luminos prin neuronii bipolari şi celulele amacrine la celulele ganglionare ale retinei, ce părăsesc orbita prin nervul optic. O mare parte din aceste fibre ajung la nucleul geniculat lateral al talamusului, apoi la cortexul occipital rezultând vederea. O altă parte din fibre ajung la nucleul olivar pretectal, care prin fibrele eferente din nucleul Edinger-Westphal participă la constricţia pupilară şi acomodaţie. A 3-a parte din fibre traversează spre nucleul suprachiasmatic pentru a regla ritmul circadian [50-52].

Recent, au fost identificate o categorie aparte de fotoreceptori, numite celule ganglionare retiniene intrinsic – fotosenzitive (IPRGCs), ele conţin fotopigmentul melanopsina în loc de rodopsină [53-55]. IPRGCs detectă lumina (într-un mod independent de imagine) şi proiectează semnalul luminos pe nucleul olivator pretectal şi suprachiasmatic. Acestea sunt considerate mai importante decât conurile şi bastonaşele în stabilirea ritmului circadian [56]. Aceste celule sunt prezente în retină (~1–3% din celulele ganglionare), deasemenea fiind identificate şi în iris [57]. Deci, ochiul poate fi fotosensibil printr-un mod necunoscut până acum.

Patogeneza fotofobiei

Unele sudii recente elucidează căile de conducere a fotofobiei, care sunt în interconexiune şi interferenţă. Două căi sunt veritabile şi a treia este probabilă însă, posibil unele din ele rămân a fi descoperite.

Okamoto et al., a înregistrat activitatea neuronilor în nucleul trigeminal caudal (NTC) la şobolani anesteziaţi, în timp ce le ilumina. Autorii au observat că expunerea la lumină sporea rata de activare a neuronilor NTC, deci un răspuns nociceptiv la lumină (sau fotofobie). Acest fenomen poate fi abolit prin injectarea soluţiei de lidocaină în ganglionul trigeminal [58].

Deasemenea, prin injectarea lidocainei în nucleul salivar superior (NSS) sau injectarea vasoconstrictoarelor în globul ocular ei au demonstrat că în fenomenul de fotofobie şi vasodilataţie oculară sunt implicate căile eferente parasimpatice.

Figura de mai jos reprezintă calea conductoare (Fig. 1) ce începe de la fotoreceptorii retinei (conuri, bastonaşe, sau IPRGC) ce activează NCC, ca rezultat apare vasodilatarea oculară şi activarea neuronilor nociceptivi din cadrul vaselor sangvine.

Celulele ganglionare proiectează semnalele luminoase pe nucleul olivar pretectal (OPN; verde deschis), activând nucleul salivator superior (SSN; verde închis), care prin ganglionul pterigopalatin produce vasodilatare oculară şi activarea căilor trigeminale aferente (orange), care la rândul lor făcând conexiunea cu corpurile celulelor în ganglionul trigeminal se proiectează pe nucleul trigeminal caudal, talamus şi cortex.

Celulele ganglionare retiniene fotosenzitive intrinseci (IPRGCs) se proiectează direct pe neuronii talamici (albastru), care deasemenea primesc semna-

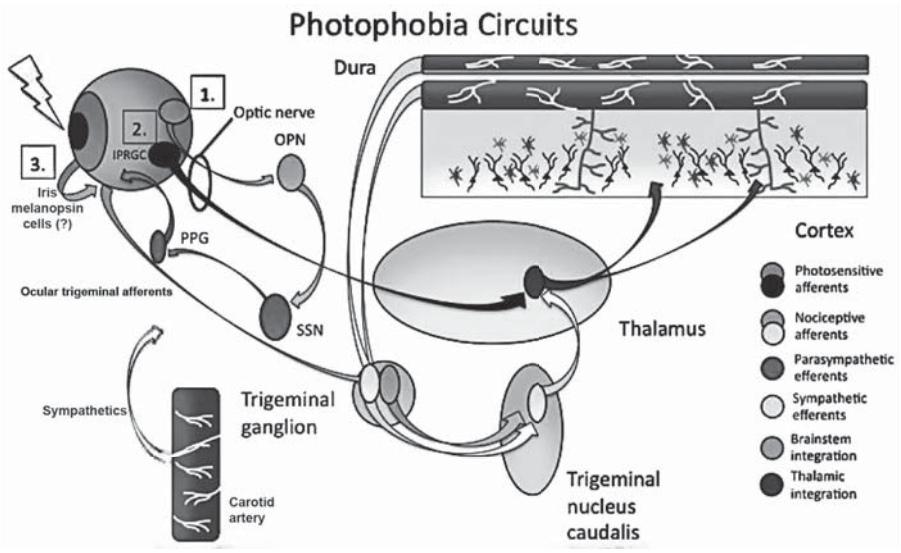

Fig. 1. *Kathleen B. Digre, M, K.C. Brennan, MD.*

le nociceptive craniene (galben). Neuronii talamici se activează la stimuli nociceptivi şi luminoşi şi se proiectează difuz în cortexul senzitiv şi de asociaţie. Noseda et al. au identificat o cale conductoare total diferită de precedenta [59]. La injectarea unui marker viral în globul ocular, cercetătorii au fost surprinşi descoperind că populaţia celulelor ganglionare IPRGCs fac o conexiune directă în nucleii talamici neasociată cu actul vizual. În plus, ei au înregistrat un răspuns la stimularea nociceptivă. Convergenţa căilor afferente trigeminale şi retiniene pe aceeaşi neuroni talamici are ca rezultat interpretarea senzaţiei luminoase ca senzaţie de durere. Aceşti neuroni pot fi numiţi "neuronii fotofobiei". Ei se proiectează în multiple regiuni corticale, inclusiv vizuală, somatosenzitivă, asociativă. Există o conexiune reciprocă dintre talamus formând o unitate talamo-corticală [60].

Fotofobia şi nervul optic. Este oare fotofobia independentă de fototransducţia retiniană?

Dolgonos et al. au măsurat reflexul de clipire trigeminal prin stimularea nervului supraorbital la şobolani. Ei au pornit de la faptul că lumina potenţează (creşte amplituda) reflexul de clipire trigeminal, însă au fost surprinşi că efectul dat persistă chiar şi după secţionarea nervului optic, deconectând orice transmisie a semnalelor luminoase de la ochi. Autorii presupun că "celulele ganglionare associative" au proprietatea de a activa direct nociceptorii trigeminali în orbită, cât şi indirect prin fluxul sangvin uveeal [61]. O altă ipoteză a fost presupusă prin descoperirea recentă a fotoreceptorilor melanopsinici în iris [57], unde celulele ganglionare fotosensibile intrinseci evită retina şi nervul optic activând nociceptorii din interiorul sau exteriorul globului ocular.

Deci, sunt cel puţin două, posibil trei căi prin care lumina din ochi poate activa circuitul durerii: prin conuri şi bastonaşe, prin IPRGCs, şi prin celule melanopsinice ganglionare în afara retinei. Este posibil că căile aferente trigeminale intraoculare sunt direct activate de cele extraretiniene. Prezenţa globilor oculari este strict necesară pentru producerea fotofobiei, fapt confirmat prin dispariţia acesteia la enucleaţia globilor oculari [62].

Particularităţile fotofobiei în migrenă. Migrena este suferinţa cea mai frecvent asociată cu fotofobia. Este comod de a studia fenomenul fotofobiei în cadrul migrenei pentru că simptomul dat este intermitent şi pacientul cu migrenă poate fi concomitent şi în grupul de control.

Noseda et al., examinând pacienţii cu fotofobie asociată cu migrenă, au ajuns la concluzia că majoritatea lor au defecte specifice în căile vizuale cu afectarea excitabilităţii corticale şi aura vizuală e direct corelată cu disfuncţia occipitală [59].

Denuelle et al. a folosit tomografia cu emisia de pozitroni ^{15}O (PET) pentru a examina răspunsul cerebral la lumină în timpul atacului migrenos, după tratament cu sumatriptan şi în perioada interictală. Autorii au demonstrat că luminozitatea ce provoacă durere în timpul atacului, este inofensivă în perioada interictală sau pe fond de tratament. Stimulul fotofobic induce o creştere semnificativă a fluxului sangvin cortical în timpul crizei migrenoase. În perioada interictală hiperactivitatea corticală occipitală persistă [70].

Tratamentul fotofobiei. Deseori rezolvarea problemei tratamentului fotofobiei la pacienţii cu migrenă le revine neuro-oftalmologilor, ceea ce provoacă unele întrebări. Există oare un tratament efectiv al fotofobiei? Cele expuse în literatură sunt majoritatea raporturi de cazuri clinice şi doar câteva studii efectuate pe număr mic de pacienţi.

Unele aspecte ale filtrelor spectrale

Pacienţii cu fotofobie severă ce obişnuiesc să poarte ochelari cu lentile foarte întunecate trebuie încurajaţi să refuze la ele, înlocuindu-le cu lentile mai luminoase. Purtând permanent ochelari cu lentile întunecate pacienţii îşi sporesc des adaptarea la lumină, pe când câteva tipuri de filtre spectrale sunt destul de eficiente în combaterea fotofobiei. În fotofobia provocată de degenerescenţă de conuri, sunt folosite cu succes lentilele cu filtre spectrale roşii [71,72], pe când în migrenă ele sunt neefective, din contra exacerbând fotofobia [66].

Unele filtre spectrale sunt folosite cu success în migrenă. Good et al. au ajuns la concluzia ca filtrele spectrale FL-41, de culoare roza, reduc frecvenţa atacurilor migrenoase, reduc intensitatea fotofobiei în timpul crizei migrenoase, cât şi între crize. Filtrele spectrale FL-41 filtreaza 80% din spectrul de o lungime scurtă ameliorând fotofobia [29].

Bibliografie

1. Classification and diagnostic criteria for headache disorders, cranial neuralgias and facial pain. *Headache Classification Committee of the International Headache Society.* Cephalalgia. 1988;8 (Suppl 7):1–96

2. Headache Classification Committee of the International Headache Society. *The International Classification of Headache Disorders.* Cephalalgia. 2004;24:1–160.

3. Trobe J.D. *Photophobia in anterior visual pathway disease*. J Neuroophthalmol. 2002;22:1–2.

4. *Webster's New World Dictionary*. Cleveland: The World Publishing Company; 1968.

5. Lebensohn J. *The nature of photophobia*. Arch Ophthalmol. 1934;12:380–383.

6. Cummings J.L., Gittinger J.W., *Central dazzle. A thalamic syndrome?* Arch Neurol. 1981;38:372–374.

7. Loewenfeld I. The Pupil: *Anatomy, Physiology, and*

Clinical Applications. Detroit: Wayne State University Press; 1993. The "dazzling" syndrome; p. 1200.

8. Fine P.G., Digre K.B. *A controlled trial of regional sympatholysis in the treatment of photo-oculodynia syndrome.* J Neuroophthalmol. 1995;15:90–94.

9. Burstein R., Cutrer M.F., Yarnitsky D. *The development of cutaneous allodynia during a migraine attack clinical evidence for the sequential recruitment of spinal and supraspinal nociceptive neurons in migraine.* Brain. 2000;123 (Pt 8):1703–1709.

10. Pflugfelder S.C. Tear Dysfunction and the Cornea: *LXVIII Edward Jackson Memorial Lecture.* Am J Ophthalmol. 2011;152:900–909. e901.

11. Karmel M. [Accessed November 18, 2011]; *Addressing the pain of corneal neuropathy.*

12. Prokofyeva E., Troeger E., Wilke R., Zrenner E. *Early visual symptom patterns in inherited retinal dystrophies.* Ophthalmologica. 2011;226:151–156.

13. Simunovic M.P., Moore A.T. *The cone dystrophies.* Eye (Lond) 1998;12 (Pt 3b):553–565.

14. Lamonte M., Silberstein S.D., Marcelis J.F. *Headache associated with aseptic meningitis.* Headache.1995;35:520–526.

15. Welty T.E., Horner T.G. *Pathophysiology and treatment of subarachnoid hemorrhage.* Clin Pharm.1990;9:35–39.

16. Kawasaki A, Purvin VA. *Photophobia as the presenting visual symptom of chiasmal compression.* J Neuroophthalmol. 2002;22:3–8.

17. Fricke B., Andres K.H., Von During M. *Nerve fibers innervating the cranial and spinal meninges: morphology of nerve fiber terminals and their structural integration.* Microsc Res Tech. 2001;53:96–105.

18. Waddell P.A., Gronwall D.M. *Sensitivity to light and sound following minor head injury*. Acta Neurol Scand. 1984;69:270–276.

19. Vos P.E., Battistin L., Birbamer G., Gerstenbrand F., Potapov A., Prevec T., Stepan Ch.A., Traubner P., Twijnstra A., Vecsei L., von Wild K. *EFNS guideline on mild traumatic brain injury: report of an EFNS task force.* Eur J Neurol. 2002;9:207–219.

20. Bohnen N., Twijnstra A., Wijnen G., Jolles J. *Tolerance for light and sound of patients with persistent post-concussional symptoms 6 months after mild head injury*. J Neurol. 1991;238:443–446.

21. Berardelli A., Rothwell J.C., Day B.L., Marsden C.D. *Pathophysiology of blepharospasm and oromandibular dystonia.* Brain. 1985;108 (Pt 3):593–608.

22. Anderson R.L., Patel B.C., Holds J.B., Jordan D.R. *Blepharospasm: past, present, and future.* Ophthal Plast Reconstr Surg. 1998;14:305–317.

23. Adams W.H., Digre K.B., Patel B.C., Anderson R.L., Warner J.E., Katz B.J. *The evaluation of light sensitivity in benign essential blepharospasm.* Am J Ophthalmol. 2006;142:82–87.

24. Choi J.Y., Oh K., Kim B.J., Chung C.S., Koh S.B., Park K.W. *Usefulness of a photophobia questionnaire in patients with migraine.* Cephalalgia. 2009;29:953–959.

25. Lipton R.B., Dodick D., Sadovsky R., Kolodner K., Endicott J., Hettiarachchi J., Harrison W. *A self-administered screener for migraine in primary care: The ID Migraine validation study.* Neurology.2003;61:375–382.

26. Drummond P.D., Woodhouse A. *Painful stimulation of the forehead increases photophobia in migraine sufferers.* Cephalalgia. 1993;13:321–324.

27. Vanagaite J., Pareja J.A., Storen O., White L.R., Sand T., Stovner L.J. *Light-induced discomfort and pain in migraine.* Cephalalgia. 1997;17:733–741.

28. Vincent A.J., Spierings E.L., Messinger H.B. *A controlled study of visual symptoms and eye strain factors in chronic headache.* Headache. 1989;29:523–527.

29. Good P.A., Taylor R.H., Mortimer M.J. *The use of tinted glasses in childhood migraine.* Headache.1991;31:533–536.

30. Chronicle E.P., Mulleners W.M. *Visual system dysfunction in migraine: a review of clinical and psychophysical findings*. Cephalalgia. 1996;16:525–535. discussion 523.

31. Drummond P.D. *A quantitative assessment of photophobia in migraine and tension headache.* Headache.1986;26:465–469.

32. Irimia P., Cittadini E., Paemeleire K., Cohen A.S., Goadsby PJ. *Unilateral photophobia or phonophobia in migraine compared with trigeminal autonomic cephalalgias.* Cephalalgia. 2008;28:626–630.

33. Cittadini E., Goadsby P.J. *Hemicrania continua: a clinical study of 39 patients with diagnostic implications*. Brain. 2010;133:1973–1986.

34. Cooper A.D., Josephs K.A. *Photophobia, visual hallucinations, and REM sleep behavior disorder in progressive supranuclear palsy and corticobasal degeneration: a prospective study.* Parkinsonism Relat Disord. 2009;15:59–61.

35. Hills W., Warner J.E., Katz B.J., Chelune G., Foster N., Steffens J., Thulin P., Chin S., Digre K. American Academy of Neurology. Chicago: 2008. *Neuro-ophthalmic findings that may reliably differentiate progressive supranuclear palsy and Parkinson's disease.*

36. Kellner M., Wiedemann K., Zihl J. *Illumination perception in photophobic patients suffering from panic disorder with agoraphobia*. Acta Psychiatr Scand. 1997;96:72–74.

37. Shirani A., St. Louis E.K. *Illuminating rationale and uses for light therapy*. J Clin Sleep Med. 2009;5:155–163.

38. Gerbaldo H., Thaker G. *Photophilic and photophobic behaviour in patients with schizophrenia and depression*. Can J Psychiatry. 1991;36:677–679.

39. Weller M., Wiedemann P. *Hysterical symptoms in ophthalmology*. Doc Ophthalmol. 1989;73:1–33.

40. Burton H. *Somatic sensation from the eye*. In: Hart WM, editor. Adler's Physiology of the Eye. St. Louis: Mosby Year Book; 1992. pp. 71–100.

41. Edvinsson L., Uddman R. *Neurobiology in primary headaches*. Brain Res Brain Res Rev. 2005;48:438–456.

42. Goadsby P.J., Charbit A.R., Andreou A.P., Akerman S., Holland P.R. *Neurobiology of migraine. Neuroscience.* 2009;161:327–341.

43. Goadsby P.J. *Pathophysiology of migraine*. Neurol Clin. 2009;27:335–338.

44. Akerman S., Holland P.R., Goadsby P.J. *Diencephalic and brainstem mechanisms in migraine.* Nat Rev Neurosci. 2011;12:570–584.

45. McCann J.D., Gauthier M., Morschbacher R., Goldberg R.A., Anderson R.L., Fine P.G., Digre K.B. *A novel mechanism for benign essential blepharospasm*. Ophthal Plast Reconstr Surg. 1999;15:384–389.

46. Esteban A. *A neurophysiological approach to brainstem reflexes. Blink reflex.* Neurophysiol Clin.1999;29:7–38.

47. Yates S.K., Brown W.F. *Light-stimulus-evoked blink reflex: methods, normal values, relation to other blink reflexes, and observations in multiple sclerosis.* Neurology. 1981;31:272–281.

48. Pearce J.M. *Observations on the blink reflex*. Eur Neurol. 2008;59:221–223.

49. Zaidi F.H., Hull J.T., Peirson S.N., Wulff K., Aeschbach D., Gosley J.J., Brainard G.S., Gregory-Evans K., Rizzo J., Czeisler C.A., Foster R.G., Lockley S.W. *Short-wavelength light sensitivity of circadian, pupillary, and visual awareness in humans lacking an outer retina.* Curr Biol. 2007;17:2122–2128.

50. Noseda R., Burstein R. *Advances in understanding the mechanisms of migraine-type photophobia.* Curr Opin Neurol. 2011;24:197–202.

51. Amini A., Digre K., Couldwell W.T. *Photophobia in a blind patient: An alternate visual pathway. Case report.* J Neurosurg. 2006;105:765–768.

52. Guler A.D., Ecker J.L., Lall G.S., Haq S., Altimus C.M., Lido H.W., Barnard A.R., Cahill H., Badea T.C., Zhao H., Hankins M.W., Berson D.M., Lucas R.J., Yau K.W., Haltar S. *Melanopsin cells are the principal conduits for rod-cone input to non-image-forming vision*. Nature. 2008;453:102–105.

53. Kawasaki A., Kardon R.H. *Intrinsically photosensitive retinal ganglion cells.* J Neuroophthalmol.2007;27:195–204.

54. Berson D.M., Dunn F.A., Takao M. *Phototransduction by retinal ganglion cells that set the circadian clock.* Science. 2002;295:1070–1073.

55. Do M.T., Yau K.W. *Intrinsically photosensitive retinal ganglion cells.* Physiol Rev. 2010;90:1547–1581.

56. Schmidt T.M., Chen S.K., Hattar S. *Intrinsically photosensitive retinal ganglion cells: many subtypes, diverse functions.* Trends Neurosci. 2011;34:572–580.

57. Xue T., Do M.T., Riccio A., Jiang Z., Hsieh J., Wang H.C., Merbs S.L., Welsbie D.S., Yoshioka T., Weissgerber P., STolz S., Flockerzi V., Friechel M., Simon M.I., Clapham D.E., Yau K.W. *Melanopsin signalling in mammalian iris and retina.* Nature. 2011;479:67–73.

58. Okamoto K., Thompson R., Tashiro A., Chang Z., Bereiter D.A. *Bright light produces Fos-positive neurons in caudal trigeminal* brainstem. Neuroscience. 2009;160:858–864.

59. Noseda R., Constandil L., Bourgeais L., Chalus M., Villanueva L. *Changes of meningeal excitability mediated by corticotrigeminal networks: a link for the endogenous modulation of migraine pain.* J Neurosci.2010;30:14420–14429.

60. Llinas R.R., Steriade M. *Bursting of thalamic neurons and states of vigilance*. J Neurophysiol.2006;95:3297–3308.

61. Dolgonos S., Ayyala H., Evinger C. *Light-induced trigeminal sensitization without central visual pathways: another mechanism for photophobia.* Invest Ophthalmol Vis Sci. 2011;52:7852–7858.

62. Custer P.L., Reistad C.E. *Enucleation of blind, painful eyes*. Ophthal Plast Reconstr Surg. 2000;16:326–329.

63. Vanagaite Vingen J., Stovner L.J. *Photophobia and phonophobia in tension-type and cervicogenic headache.* Cephalalgia. 1998;18:313–318.

64. Wirtschafter J.D., Bourassa C.M., Dow R.S. *The quantitative study of photophobia.* Trans Am Neurol Assoc. 1963;88:291–293.

65. Marks L. *Brightness and equivalent intensity of intrinsic light*. Vision Res. 1973;13:371–382.

66. Main A., Vlachonikolis I., Dowson A. *The wavelength of light causing photophobia in migraine and tension-type headache between attacks.* Headache. 2000;40:194–199.

67. Brainard G.C., Sliney D., Hanifin J.P., Glickman G., Byrne B., Greeson J.M., Jassen S., Gerna E., Rollag M.D. *Sensitivity of the human circadian system to short-wavelength (420-nm) light.* J Biol Rhythms.2008;23:379–386.

68. Moulton E.A., Becerra L., Borsook D. *An fMRI case report of photophobia: activation of the trigeminal nociceptive pathway.* Pain. 2009;145:358–363.

69. Malecaze F.J., Boulanouar K.A., Demonet J.F., Guell J.L., Imbert M.A. *Abnormal activation in the visual cortex after corneal refractive surgery for myopia: demonstration by functional magnetic resonanceimaging.* Ophthalmology. 2001; 108:2213–2218.

70. Denuelle M., Boulloche N., Payoux P., Fabre N., Trotter Y., Geraud G. *A PET study of photophobia during spontaneous migraine* attacks. Neurology. 2011;76:213–218.

71. Rajak S.N., Currie A.D., Dubois V.J., Morris M., Vickers S. *Tinted contact lenses as an alternative management for photophobia in stationary cone dystrophies in children*. J AAPOS. 2006;10:336–339.

72. Park W.L., Sunness J.S. *Red contact lenses for alleviation of photophobia in patients with cone disorders.* Am J Ophthalmol. 2004;137:774–775.

73. Karanovic O., Thabet M., Wilson H.R., Wilkinson F. *Detection and discrimination of flicker contrast in migraine.* Cephalalgia. 2011;31:723–736.