RECONFIGURAREA VOLUMETRICĂ TRIDIMENSIONALĂ ÎN ESTIMAREA ANEVRISMELOR POLIGONULUI WILLIS

Arion Marian – medic neuroradiolog,
Institutul de Neurologie şi Neurochirurgie
E-mail:arionm@mail.ru GSM: +373 79485031

Rezumat

Tehnica de reconstrucţie Reconfigurarea volumetrică tridimensională a constatat anevrism vizibil în 92,1% de cazuri şi anevrism parţial vizibil în 3,6% cazuri. Marea majoritate a anevrismelor erau saculare (96,4%) şi doar 3,6% pacienţi prezentau anevrisme fusiforme. Hemoragia subarahnoidiană, cauzată de ruperea anevrismului, a fost depistată în 0,7% cazuri, vazospasmul în 40,7% cazuri, calcificate parietale în 3,6% cazuri, artefacte "efect de volum parţial" în 49,3% cazuri, artefacte de la clipul metalic în 40,7% cazuri şi trombi în anevrism în 6,4% cazuri. Imaginile obţinute prin reconfigurare volumetrică tridimensională sunt utile în evaluarea anevrismelor cerebrale ca o metodă de nivelul doi şi trebuie utilizată împreună cu imaginile proiecţiei de intensitate maximă.

Cuvinte-cheie: reconfigurare volumetrică tridimensională, angiografie prin tomografie computerizată, anevrism cerebral, hemoragie subarahnoidiană, poligonul Willis

Summary. Three-dimensional volume renderingin assessing the circle of Willis aneurysms

Three-dimensional volume renderingfound visible aneurysm in 92.1% of cases and partial visible aneurysm in 3.6% of cases. The vast majority weresaccular aneurysms (96.4%) and only 3.6% patients had fusiform aneurysms. Subarachnoid hemorrhage caused by the rupture of the aneurysm was detected in 0.7% of cases, vasospasm in 40.7% of cases, parietal calcification in 3.6% of cases,artifacts "partial volume effect" in 49.3% of cases, artifacts of the metal clip in 40.7% of cases and aneurysm thrombus in 6.4% cases Three-dimensional volume renderingimages are useful in evaluating cerebral aneurysmsas the secondmethod and must be used with maximum intensity projection images.

Key words: three-dimensional volume rendering, computed tomography angiography, cerebral aneurysm, subarachnoid hemorrhage, circle of Willis

Резюме. Объёмная трёхмерная реконфигурация в оценке аневризм полигона Уиллиса

Техника объёмной трёхмерной реконфигурации выявила видимые аневризмы в 92,1% случаев и частично видимые аневризмы в 3,6% случаев. Подавляющее большинство были мешотчатые аневризмы (96,4%) и только у 3,6% пациентов выявлены веретенообразные аневризмы. Субарахноидальное кровоизлияние, обусловленное разрывом аневризмы, было обнаружено в 0,7% случаев, вазоспазм в 40,7% случаев, париетальные кальцификаты в 3,6% случаев, артефакты "частичный объемный эффект" в 49,3% случаев, артефакты металлического клипса в 40,7% случаев и тромб в аневризме в 6,4% случаев. Изображения полученные с помощью объёмной трёхмерной реконфигурации полезны при оценке церебральных аневризм как метод второго уровня и должен быть использован совместно с техникой проекции максимальной интенсивности.

Ключевые слова: объёмная трёхмерная реконфигурация, компьютерно-томографическая ангиография, церебральные аневризмы, субарахноидальное кровоизлияние, полигон Уиллиса

Introducere

În prezent angiografia computer tomografică (ACT) este utilizată pe scară largă ca o tehnică imagistică non-invazivă şi eficientă pentru detectarea, caracterizarea şi planificarea tratamentului anevrismelor intracraniene, în special, la pacienţii cu hemoragie subarahnoidiană, datorită performanţelor rapide şi uşoare. Mai mult decât atât, dezvoltarea tehnologică a scanerelor multidetector (MDCT) a dus la o îmbunătăţire semnificativă în calitatea imagistică a ACT şi rata de detecţie a anevrismelor intracraniene [1].

ACT, efectuată cu scanere MDCT de 64 de canale sau mai mult, a îmbunătăţit semnificativ detectarea anevrismelor mici [2, 3, 4, 10]. Sensibilitatea şi specificitatea ACT pentru diagnosticul anevrismelor depinde de mărimea şi localizarea anevrismului şi de experienţa radiologului. Sensibilitatea pentru detectarea anevrismelor <4 mm este de 92,3%, în timp ce pentru anevrismele >4 mm este de aproape 100% [2, 3, 4]. Studiile recente au demonstrat că ACT a circulaţiei intracraniene este echivalentă, dacă nu superioară, angiografiei convenţionale în depistarea anevrismelor intracraniene cu dimensiunea ≤ 4 mm [5, 10].

ACT permite colectarea datelor într-o matrice tridimensională. Staţiile de lucru cu imaginile tridimensionale permit manipularea în timp real a datelor cu numeroase proiecţii şi opţiuni de postprocesare, generând imagini de reconstituire. Tehnica de postprocesare este definită ca un proces de integrare a unei serii de imagini axiale într-o formă care este adesea mai uşor de interpretat decât însăşi secţiunile. Doi

algoritmi de reconstrucţie cel mai frecvent utilizate sunt proiecţia de intensitate maximă (PIM) şi reconfigurarea volumetrică tridimensională (RV-3D) [4].

Puţin se ştie despre influenţa metodelor de postprocesare asupra depistării anevrismelor intracraniene. Aceleaşi date ale ACT pot duce la diferite rate de detecţie când sunt folosite diverse strategii de vizualizare, platforme de calculatoare şi utilaj grafic [6, 10].

Conform opiniei unor savanţi, imaginile PIM sunt mai fiabile pentru măsurarea dimensiunii, stenozei şi colului anevrismal, deoarece acestea sunt mai puţin sensibile la artefacte, iar imaginile RV-3D oferă cea mai bună morfologie tridimensională de ansamblu a anevrismului şi a relaţiei acestuia cu structurile adiacente [4, 10].

RV-3D este unul dintre cele mai avansate şi consumatoare de calculator algoritmi de reconstrucţie, care includ toate datele relevante în imaginea rezultată şi produce imagini tridimensionale angiografice de înaltă calitate [10].

Scopul studiului a fost diagnosticarea anevrismelor poligonului Willis prin estimarea datelor de reconfigurare volumetrică tridimensionalăa angiografiei prin tomografie computerizată.

Material şi metode. În lotul de studiu au fost incluşi 140 de pacienţi consecutivi (57 - 40,7% bărbaţi şi 83 - 59,3% femei) în vârstă de 19-79 de ani cu anevrisme cerebrale ale poligonului Willis, investigaţi sau re-investigaţi în perioada 01.01.2010-31.12.2014 în Institutul de Neurologie şi Neurochirurgie (INN) din Republica Moldova.

Examenul a inclus colectarea datelor social-demografice, factorilor de risc, examenul clinic general, examenul clinic neurologic, examenul paraclinic şi examenul instrumental. CT cerebrală nativă, ACT cerebrală şi următoarele procedee de reconstrucţie a ACT - PIM, RV-3D şi neuronavigaţia, au fost efectuate în vederea stabilirii diagnosticului şi în scopul determinării oportunităţii indicaţiei pentru tratament neurochirurgical. Toate imaginile ACT au fost salvate pentru a avea posibilitatea postprocesării şi reconstrucţiei.

ACT cerebrală a fost realizată preoperatoriu la toţi pacienţii din lotul de studiu în secţia Radiologie şi Imagistică Medicală a INN la tomograful cu scanare spiralată (elicoidală), cu detector de 64 de rânduri şi cu o singură scanare axială (VCT Select ”General Electric” USA) prin metoda standard.

Reformatarea imaginilor sursă a fost efectuată pe staţia de lucru offline (General Electric Power Workstation şi Osirix Pro Apple Workstation) în cele trei planuri ortogonale cu grosimea feliei de 0,625 mm pentru vizualizarea ramurilor arteriale ale cercului Willis, iar în planul oblic-coronal, paralel cu Clivus, pentru vizualizarea arterei bazilare şi arterelor vertebrale la nivelul tractului intracranian. Timpul de procesare a variat de la 20 la 30 de minute pentru fiecare examen [7].

Evaluarea şi interpretarea imaginilor imagistice (datele primare axiale, analiza prin proiecţie de intensitate maximă, reconstrucţia tridimensională, neuronavigaţia) şi stabilirea diagnosticului au fost efectuate independent de către doi neuroradiologi cu experienţă de cel puţin 10 ani, inclusiv şi în diagnostic vascular. Dezacordurile între observatori au fost rezolvate prin consens.

Procesarea datelor primare a fost efectuată cu ajutorul programului Statistical Package for the Social Sciences, versiunea 21.0 pentru Windows (SPSS, Inc, Chicago, IL, 2012), la calculatorul personal prin proceduri statistice descriptive (tabele de frecvenţe, grafice, indicatori numerici - valoarea cea mai mică, valoarea cea mai mare, media etc.) şi inferenţiale (estimarea caracteristicilor unei populaţii şi testarea ipotezelor statistice). Pentru estimarea diferenţelor semnificative în mediile a două grupe s-a utilizat criteriul t-Student. Dinamica parametrilor de grup s-a evaluat prin criteriul t de selecţii coerente. Datele tabelelor de contingenţă au fost analizate prin metoda statisticii variaţionale (χ^2). Statistic semnificative am considerat diferenţele, când valoarea bilaterală $P<0,05$.

Rezultate şi discuţii. În funcţie de anul examinării, 12 (8,6%) pacienţi au fost incluşi în studiul nostru în anul 2010, 30 (21,4%) de pacienţi - în anul 2011, 35 (25,0%) de pacienţi - în anul 2012, 37 (26,4%) de pacienţi - în anul 2013 şi 26 (18,6%) de pacienţi - în anul 2014.

Conform grupelor de vârstă, lotul de studiu a fost repartizat în modul următor: până la 29 de ani aveau 7 (5,0%) pacienţi, 30-49 de ani - 52 (37,1%) de pacienţi şi 50 de ani sau mai mult 81 (57,9%) de pacienţi. Vârsta medie a acestui lot de pacienţi era de 51,51±1,1 ani.

Circa 2/3 din pacienţi (88 – 62,9%) aveau domiciliu în mediul rural şi 52 (37,1%) de pacienţi - în mediul urban. În regiunea de Nord a Republicii Moldova locuiau 45 (32,1%) de persoane, în regiunea de Centru - 67 (47,9%) de persoane şi în regiunea de Sud - 28 (20,0%) de persoane.

În structura pacienţilor conform statutului social predominau persoanele încadrate în câmpul muncii: peste 2/5 din pacienţi – 58 (41,4%) – activau în câmpul muncii, 37 (26,4%) de pacienţi nu erau angajate în câmpul muncii, 42 (30,0%) de pacienţi erau invalizi sau pensionari, 2 (1,4%) pacienţi erau studenţi sau elevi şi 1 (0,7%) persoană era gravidă.

ACT cu MDCT a circulaţiei intracraniene a suferit îmbunătăţiri considerabile în ultimii ani prin creşterea

vitezei de scanare şi scăderea grosimii secţiunii, ca urmare a progreselor tehnologice în scanarea MDCT şi software-ul de procesare a imaginii, disponibile pe staţiile de lucru. Cu toate acestea, există divergenţe privind valoarea de diagnostic a diferitor tehnici de reformatare şi utilizarea lor clinică, care este încă evaluată şi în curs de standardizare [1, 6, 8]. Cele mai multe studii, publicate până în prezent, au centrat atenţia pe evaluarea parametrilor cantitativi, aşa ca măsurarea gradului de stenoză a arterei carotide cu comparaţia rezultatelor obţinute prin reconstrucţia PIM şi RMP. În plus, concomitent cu reformatare PIM şi RMP, există şi tehnica RV-3D, care a fost supus îmbunătăţirii considerabile datorită achiziţiei cu voxeli izotropici posibilă cu MDCT de 16 canale sau mai mult. Ulterior a fost aplicată tehnica STS, care poate fi vizualizată cu algoritmii PIM sau reformatarea multiplanară (RMP), şi este caracterizată prin contrast ridicat şi artefacte de volum parţial reduse. În plus, tehnica are o tendinţă de a păstra maximum de informaţie, permiţând în acelaşi timp vizualizarea setul de date în multiple planuri [9].

Există numeroase tehnici de reconstrucţie a imaginilor ACT, disponibile în prezent pe staţiile de prelucrare, şi cum acestea influenţează calitatea finală a examinării, neuroradiologii trebuie să fie conştienţi de avantajele şi limitările diverselor tehnici de reconstrucţie pentru optimizarea examinării ACT şi pentru determinarea tratamentului chirurgical adecvat [7].

Tehnica RV-3D este mai puţin simplă decât PIM, cere utilizatorului să definească praguri pentru selectarea de voxeli pe baza unităţilor Hounsfieldşi utilizează toate voxelurile într-un volum pentru a evita pierderea de informaţii, tipică pentru tehnica PIM [7, 9].

Tehnica RV-3D are o serie de avantaje,comparativ cu PIM. Imaginile RV-3Dsunt mai precise, menţinrelaţiile spaţiale anatomice originale ale datelor CT şi au un aspect tridimensional, facilitând astfel interpretarea interrelaţiilor vasculare, element limitat în imaginile PIM. Acest fapt este esenţial în imagistica vaselor intracraniene, în special a leziunilor vasculare cum ar fi anevrismele [11].

Imaginile oblic-coronale ale RV-3D au fost semnificativ superioare imaginilor similare ale PIM în evaluarea vaselor vertebrobazilare ($p<0,05$). În toate celelalte cazuri, imaginile RV-3D au fost echivalente cu imaginile PIM, inclusiv caracteristica completă a morfologiei individuale ale arterelor [7].

În studiul nostru, examenul prin tehnica de reconstrucţie RV-3D a constatat anevrism vizibil în 129 (92,1%) de cazuri şi anevrism parţial vizibil în 11 (7,9%) cazuri (**figura 1**).

Lungimea maximală medie a anevrismului era de 8,06±0,4 mm (de la 2,0 mm până la 23,0 mm), lăţimea maximală medie a anevrismului - de 6,36±0,4 mm (de la 1,4 mm până la 29,0 mm) şi diametrul mediu al colului anevrismal - de 3,93±0,2 mm (de la 1,2 mm până la 16,2 mm).

Conform opiniei unor autori, în evaluarea morfologiei anevrismelor sunt utilizate imaginile PIM şi RV-3D în cele trei planuri ortogonale [7]. În studiul nostru, anevrisme saculare simple rotunde prezentau 16 (11,4%) pacienţi, anevrisme saculare simple ovoidale prezentau 40 (28,6%) de pacienţi, anevrisme saculare complexe prezentau 79 (56,4%) de pacienţi şi anevrisme fusiforme prezentau 5 (3,6%) pacienţi (**figura 2**).

Forma anevrismului nu se aprecia în 6 (4,3%) cazuri, se aprecia dificil în 2 (1,4%) cazuri şi uşor - în 132 (94,3%) de cazuri.

Aşadar, tehnica de reconstrucţie RV-3Da constatat anevrism vizibil în 92,1% de cazuri şi anevrism parţial vizibil în 7,9% cazuri. Marea majoritate a anevrismelor erau saculare (96,4%) şi doar 3,6% pacienţiprezentau anevrisme fusiforme.

În vizualizarea calcificatelor parietale, tehnica RV-3D este inferioarătehnicii PIM ($p<0,05$), prin de-

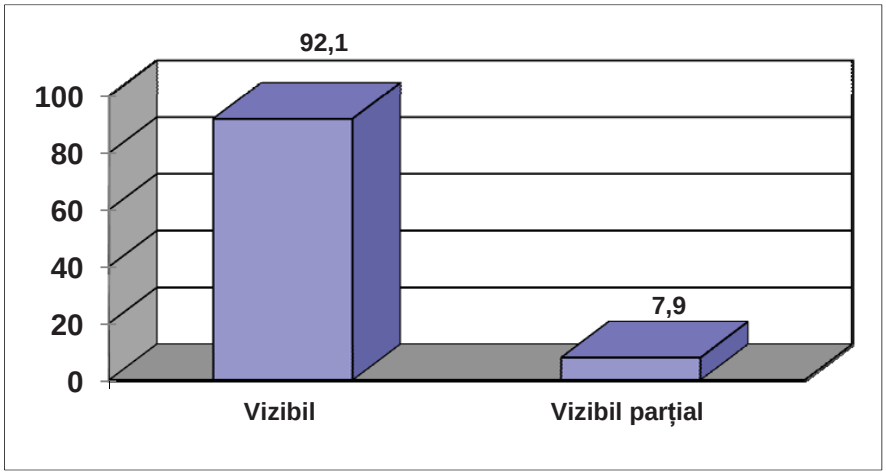

Figura 1. *Vizibilitatea anevrismelor arterelor poligonului Willis (%) la examenul RV-3D*

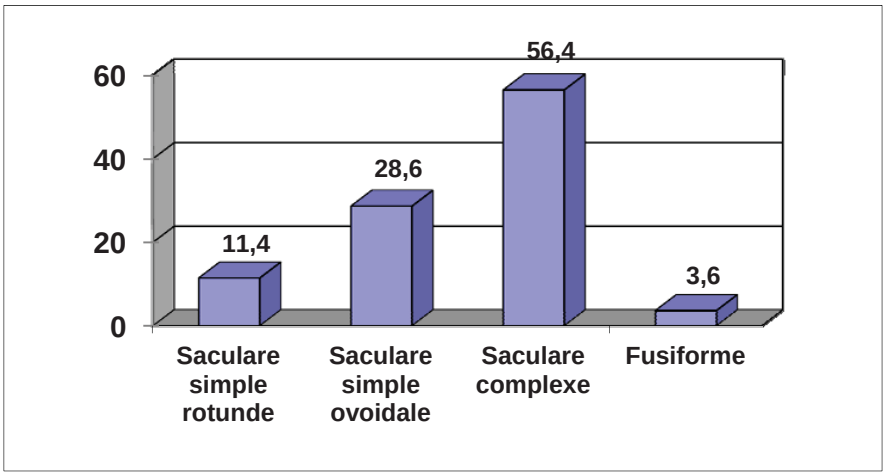

Figura 2. *Forma anevrismelor arterelor poligonului Willis (%) la examenul RV-3D*

terminarea mai puţin exactă a formei plăcuţelor de calcifiate în raport cu lumenul vascular îmbunătăţit datorită selectării pixelilor cu un prag mai mare de luminozitate [7].

Comparativ cu tehnica RV-3D, imaginilePIM sunt limitate în cazul suprapunerii plăcilor de calcificate cu vasele. În contrast, imaginile RV-3D nu sunt adecvate pentru evaluarea gradului de stenoză în care lumenul vaselor nu este evaluat, astfel încât imaginile PIM trebuie utilizate împreună cu imaginile sursă [3].

Calcificate pe imaginile RV-3Dla pacienţii din lotul nostru de studiu nu au fost depistate în 135 (96,4%) de cazuri, nu se vizualizau în 1 (0,7%) caz, se vizualizau slab în 2 (1,4%) cazuri şi excelent - în 2 (1,4%) cazuri.

Vazospasmul nu a fost constatat în 57 (40,7%) de cazuri, se vizualiza slab în 2 (1,4%) cazuri, mediu - în 1 (0,7%) caz şi excelent - în 80 (57,1%) de cazuri.

Pe imaginile RV-3D sunt bine demonstrate colul anevrismal, relaţia anevrismului cu artera mamă şi ramurile asociate, relaţia anevrismului cu structurile osoase adiacente, cum ar fi procesul clinoid anterior [12].

În studiul nostru, contactul vas-anevrism nu a fost constatat în 97 (69,3%) de cazuri, nu se vizualiza în 3 (2,1%) cazuri, se vizualiza slab în 1 (0,7%) caz, mediu - în 3 (2,1%) cazuri şi excelent - în 36 (25,7%) de cazuri.

Contactul os-anevrism nu a fost evidenţiat în 101 (72,1%) cazuri, nu se vizualiza în 2 (1,4%) cazuri, se vizualiza slab în 6 (4,3%) cazuri, mediu - în 9 (6,4%) cazuri şi excelent - în 22 (15,7%) de cazuri.

Conform datelor unui studiu, imaginile PIM au fost semnificativ superioare în delimitarea tuturor arterelor extracraniene şi intracraniene şi segmentelor arteriale şi în delimitarea sinusului cavernos şi venelor cerebrale interne ($p<0,05$) [6].

Referinţa cu sinusul cavernos, evaluată prin RV-3D, nu a fost depistată în 116 (82,9%) cazuri, nu se vizualiza în 10 (7,1%) cazuri, se vizualiza slab în 10 (7,1%) cazuri, mediu - în 2 (1,4%) cazuri şi excelent - în 2 (1,4%) cazuri.

Aşadar, vazospasmul a fost constatat în 40,7% cazuri, calcificate parietale în 3,6% cazuri, contactul os-anevrism 20,0% cazuri, contactul vas-anevrism în 28,5% cazuri şi referinţa cu sinusul cavernos în 9,9% cazuri.

În studiul nostru, artefacte "efect de volum parţial" nu au fost relevate în 1 (0,7%) caz, nu se vizualizau în 70 (50,0%) de cazuri, se vizualizau slab în 57 (40,7%) de cazuri şi mediu - în 12 (8,6%) cazuri.

Am constatat următoarele direcţii ale vectorului anevrismal: anterior la 84 (60,0%) de pacienţi, posterior la 29 (20,7%) de pacienţi, cranial la 52 (37,1%) de pacienţi, caudal la 58 (41,4%) de pacienţi, medial la 12 (8,6%) pacienţi, lateral la 84 (60,0%) de pacienţi şi pe traiectul vasului de origine la 5 (3,6%) pacienţi.

Hemoragia subarahnoidiană, cauzată de ruperea anevrismului, absenta în 46 (32,9%) de cazuri, nu se vizualiza în 93 (66,4%) de cazuri şi se vizualiza slab în 1 (0,7%) caz.

Extravazarea substanţei de contrast nu a fost constatată în 44 (31,4%) de cazuri şi nu se vizualiza în 96 (68,6%) de cazuri.

Sectoarele de ţesut cerebral afectat după AVC absentau în 80 (57,1%) de cazuri şi nu se vizualizau în 60 (42,9%) de cazuri.

Artefacte de la clipul metalic nu au fost constatate în 43 (30,7%) de cazuri, nu se vizualizau în 62 (44,3%) de cazuri, se vizualizau slab în 25 (17,9%) de cazuri, mediu - în 9 (6,4%) cazuri şi excelent - în 1 (0,7%) caz.

Porţiunea de umplere şi partea trombozată a anevrismului gigant parţial trombozat pot fi văzute pe aceeaşi imagine RV-3D, iar porţiunea de umplere poate fi mai bine apreciate cu RV-3D [12].

În lotul nostru de pacienţi, trombi au fost depistaţi în toate cazurile. Tromboză totală a anevrismului nu a fost constatată. Tromboză parţială a anevrismului nu a fost relevată în 131 (93,6%) de cazuri şi nu se vizualiza în 9 (6,4%) cazuri.

Lungimea maximală medie a lumenului anevrismal contrastat constituia 15,59±1,9 mm (de la 4,4 mm până la 22,0 mm) şi lăţimea maximală medie a lumenului anevrismal contrastat – 12,6±1,3 mm (de la 5,3 mm până la 18,3 mm).

Actualmente pe larg este utilizată RV-3D cu substracţia oaselor craniene - instrument de diagnostic corect şi promiţător, care este echivalent cu angiografia cu substracţie digitală pentru detectarea şi programarea tratamentului anevrismelor intracraniene. Metoda elimină structurile osoase, frecvent suprapuse pe anevrismele cerebrale şi pe vasele poligonului Willis, permite vizualizarea structurilor vasculare separat de substanţa creierului şi masivul osos, îmbunătăţeşte semnificativ vizualizarea şi interpretarea anevrismului intracerebral şi a colului anevrismal [1, 7].

În studiul nostru, aplicarea RV-3D cu substracţia oaselor a permis vizualizarea anevrismului la 104 (74,3%) pacienţi, vizualizarea parţială a anevrismului – la 27 (19,3%) de pacienţi şi anevrismul nu a fost vizualizat - în 9 (6,4%) cazuri.

Aşadar, artefacte "efect de volum parţial" au fost depistate în 49,3% cazuri, hemoragie subarahnoidiană, cauzată de ruperea anevrismului, în 0,7% cazuri, artefacte de la clipul metalic în 40,7% cazuri şi trombi în anevrism în 6,4% cazuri.

Imaginile RV-3D au un rol important alături de tehnica PIM şi imaginile sursă în interpretarea maladiei, mai ales, în cazurile de anevrisme cerebrale. Imaginile obţinute cu tehnica RV-3D sunt utile în evaluarea anevrismelor ca o metodă de nivelul doi de evaluare şi trebuie utilizată împreună cu imaginile PIM [7].

Concluzii:

1. Tehnica de reconstrucţie RV-3D a constatat anevrism vizibil în 92,1% de cazuri şi anevrism parţial vizibil în 7,9% cazuri. Marea majoritate a anevrismelor erau saculare (96,4%) şi doar 3,6% pacienţi prezentau anevrisme fusiforme.

2. În lotul nostru de pacienţi, vazospasmul a fost constatat în 40,7% cazuri, calcificate parietale– în 3,6% cazuri, contactul os-anevrism – în 20,0% cazuri, contactul vas-anevrism – în 28,5% cazuri şi referinţa cu sinusul cavernos – în 9,9% cazuri.

3. Artefacte "efect de volum parţial" au fost depistate în 49,3% cazuri, hemoragie subarahnoidiană, cauzată de ruperea anevrismului, în 0,7% cazuri, artefacte de la clipul metalic - în 40,7% cazuri şi trombi în anevrism - în 6,4% cazuri.

4. Imaginile RV-3D au un rol important în interpretarea maladiei, ândeosebi în cazurile de anevrisme cerebrale. Imaginile obţinute cu tehnica RV-3D sunt utile în evaluarea anevrismelor ca o metodă de nivelul doi şi trebuie utilizată împreună cu imaginile proiecţiei de intensitate maximă.

Bibliografie

1.Hwang S.B., Kwak H.S., Han Y.M. *Detection of intracranial aneurysms using three-dimensional multidetector-row CT angiography: is bone subtraction necessary?* Eur. J. Radiol. 2011; 79(2):e18-e23.

2.Cody D.D. *AAPM/RSNA physics tutorial for residents: topics in CT. Image processing in CT. Radiographics*. 2002; 22(5): 1255-1268.

3.Takhtani D. *CT neuroangiography: a glance at the common pitfalls and their prevention. AJR* Am. J. Roentgenol. 2005; 185(3):772-783.

4.Mehra M., Spilberg G., Gounis M. *Intracranial Aneurysms: Clinical Assessment and Treatment Options. Stud. Mechanobiol.* Tissue. Eng. Biomater. 2011; (7): 331-372.

5.Menke J., Larsen J., Kallenberg K. *Diagnosing cerebral aneurysms by computed tomographic angiography: meta-analysis*. Ann. Neurol. 2011; 69(4): 646-654.

6.Tomandl B., Köstner N., Schempershofe M. *CT angiography of intracranial aneurysms: a focus on postprocessing.* Radiographics. 2004; 24 (3): 637-655.

7.Sparacia G., Bencivinni F., Banco A. *Imaging processing for CT angiography of the cervicocranial arteries: evaluation of reformatting technique*. Radiol. Med. 2007; 112(2): 224-238.

8.Lell M., Anders K., Uder M. *New techniques in CT angiography. Radiographics*. 2006; 26(1): S45-62.

9.Ertl-Wagner B., Bruening R., Blume J. *Relative value of sliding-thin-slab multiplanar reformations and sliding-thin-slab maximum intensity projections as reformatting techniques in multisection CT angiography of the cervicocranial vessels.* Am. J. Neuroradiol. 2006; 27(1): 107-113.

10.Saba L., Sanfilippo R., Montisci R. *Assessment of intracranial arterial stenosis with multidetector row CT angiography: a postprocessing techniques comparison.* AJNR Am. J. Neuroradiol. 2010; 31(5): 874-879.

11.Korogi Y., Takahashi M., Katada K. *Intracranial aneurysms: detection with three-dimensional CT angiography with volume rendering - comparison with conventional angiographic and surgical findings.* Radiology. 1999;211(2): 497-506.

12.Tampieri D., Leblanc R., Oleszek J. *Three-dimensional computed tomographic angiography of cerebral aneurysms.* Neurosurgery. 1995; 36(4):749-754.