CAZURI CLINICE

DISECŢIA AORTICĂ ACUTĂ. Caz clinic

Livi Grib – dr. hab. în şt. med., prof. univ., şef disciplină Cardiologie al Departamentului de Medicină Internă, Clinica Medicală nr. 3,
Marcel Abraş – dr. în şt. med., conf. univ.,
Lucia Gîrbu – medic specialist anesteziologie şi terapie intensivă,
Olga Rotari – medic rezident, Alexandra Grejdieru – dr. în şt. med., conf. univ.,
Elena Samohvalov – dr. în şt. med., Alina Toma – medic rezident,
Cristina Martîn – medic rezident, Anastasia Nani – medic rezident,
Iulian Surugiu – medic rezident, Nicolae Lutîca – medic rezident,
Vladimir Andronati – secundar,
Disciplina Cardiologie, Clinica Medicală nr. 3, Departamentul Medicină Internă,
USMF „Nicolae Testemiţanu”,
IMSP SCM „Sfânta Treime”
ltgrib@yahoo.com

Rezumat

Disecţia aortică acută este cea mai frecventă patologie a aortei ce prezintă pericol major pentru viaţa pacientului. Rata mortalităţii imediate în disecţia aortică acută este foarte mare, 1% la fiecare oră, condiţie, care necesită diagnostic precoce şi tratament critic pentru supravieţuirea pacienţilor. Factorul primordial predispozant pentru disecţia aortică acută este hipertensiunea arterială, urmat de alţi factori cum ar fi: colagenozele, valva aortică bicuspidă, coarctaţia aortică, bypass-ul aorto-coronarian, protezarea valvei aortice. Prevalenţa şi incidenţa disecţiei aortice este în creştere, la fel ca şi numărul intervenţiilor cardiochirurgicale. Clasic, disecţia aortică se prezintă clinic prin dureri severe, bruşte, precordiale sau abdominale, uneori cu instalare a morţii subite cardiace. Din aceste considerente, un diagnostic cât mai precoce poate fi evaziv în cazul unei prezentări atipice a disecţiei de aortă.

Cuvinte-cheie: disecţia aortică acută, ecocardiografie, tomografie computerizată

Summary. Acute aortic dissection. Clinical case

Acute aortic dissection is the most common life-threatening disorder affecting the aorta. The immediate mortality rate in aortic dissection is as high as 1% per hour over the first several hours, making early diagnosis and treatment critical for survival. The most important predisposing factor for acute aortic dissection is considered systemic hypertension. Other predisposing factors include disorders of collagen, bicuspid aortic valve, aortic coarctation, coronary artery by-pass graft surgery, previous aortic valve replacement [1,2]. The prevalence and incidence of thoracic aortic disease is increasing, as are the number of operations for thoracic aortic disease. Classically, aortic dissection presents as sudden, severe chest, back or abdominal pain that is characterized as ripping or tearing in nature. However, a timely diagnosis can be elusive in the event of an atypical presentation [4,5].

Key words: acute aortic dissection, echocardiography, computer tomography

Резюме: Острая диссекция аорты. Клинический случай

Острая диссекция аорты является наиболее распространенной патологией аорты, представляющей серьезную угрозу для жизни пациента. Уровень внезапной смертности при острой диссекции аорты очень велик, каждый час – 1%, что требует ранней диагностики и незамедлительного лечения для дальнейшего выживания пациентов. Главным предрасполагающим фактором для развития острой диссекции аорты является артериальная гипертензия. Другими факторами, которые приводят к этой патологии являются коллагенозы, двустворчатый аортальный клапан, коарктация аорты, коронарные шунты, протезирование аортального клапана. Частота и распространенность заболевания возрастает, также как и число кардиохирургических вмешательств. Классически

диссекция аорты проявляется острой внезапной сердечной или абдоминальной болью, иногда с внезапным наступлением сердечной смерти. Таким образом, ранняя диагностика является основополагающей при атипичной форме диссекции аорты.

Ключевые слова: острая диссекция аорты, эхокардиография, компьютерная томография

Introducere

Cazul clinic:

Prezentăm cazul pacientului V., în vârstă de 51 de ani, de sex masculin, care s-a prezentat cu semne și simptome clinice de infarct miocardic acut, ulterior diagnosticat cu disecție aortică acută. Managementul conduitei terapeutice a fost gestionat cu succes, pacientul fiind supus intervenției cardiochirurgicale.

Pacientul a fost internat în IMSP SCM „Sfânta Treime", secția Infarct miocardic acut cu diagnosticul: Cardiopatie Ischemică. Infarct miocardic anterior extins al VS. HTA gr II, risc adițional foarte înalt. IC II (Killip).

Examenul clinic obiectiv a relevat TA 120/80 mm Hg, FCC 85 bpm, FR 18 rpm. Auscultativ: suflu sistolic de ejecție la apex. Examenul aparatelor respirator și digestiv fără particularități.

Examenul paraclinic nu a relevat schimbări semnificative.

Analizele de laborator: sunt raportate ulterior.

Tabelul 1

Hemoleucograma

Hemoglobina (g/l)	143
Eritrocite (10*12/l)	4,4
Indice de culoare	0,95
Leucocite (10*9/l)	7,0
Nesegmentate (%)	8
Segmentate (%)	61
Limfocite (%)	22
Monocite (%)	9
VSH (mm/h)	3

Tabelul 2

Examenul biochimic

Ureea (mmol/l)	3,4
Bilirubina totală (mmol/l)	12,8
Bilirubina directă (mmol/l)	3,5
Bilirubina indirectă (mmol/l)	9,3
ALAT (U/l)	32
ASAT (U/l)	39
Proteina totală	72
Creatinina (mmol/l)	75
K	4,2
Na	142
Protrombina (%)	93
Fibrinogen (g/l)	3,1
AVR	76
Ht	40
CK-MB (U/l)	18
LDG (U/l)	254

Tabelul 3

Analiza generală a urinei

Cantitate	50
Culoare	galb
Transparența	transp.
Densitatea	1040
Proteina	Negativ
Reacția	acidă
Leucocite	7-8
Epiteliu	4-5
Mucozitate	+

Electrocardiografic: ritm sinusal, FCC = 85 b/minut, hipertrofia miocardului VS, modificări ale procesului de repolarizare, regiunea anteroseptală a VS. ECG repetată fără modificări vizibile.

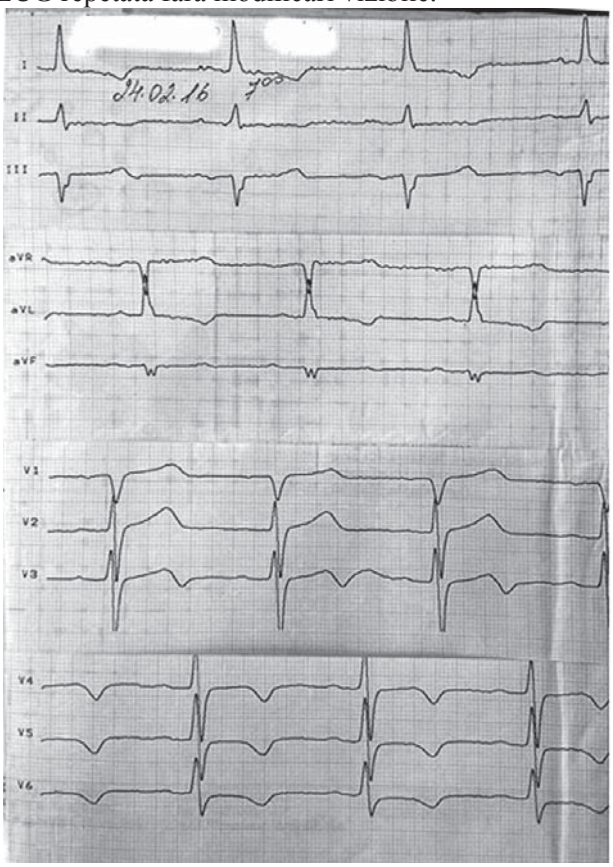

Radiografia toracică a fost fără particularități.

Nivelele troponinei I au fost negative.

EcoCG: MCC. Valvă aortică bicuspidă. Dilatare considerabilă a Aortei ascendenete, arcului aortic, cu semene de disecție. Hipertrofie usoară a miocardului VS. Funcția de pompa a miocardului VS suficientă, FE = 57%.

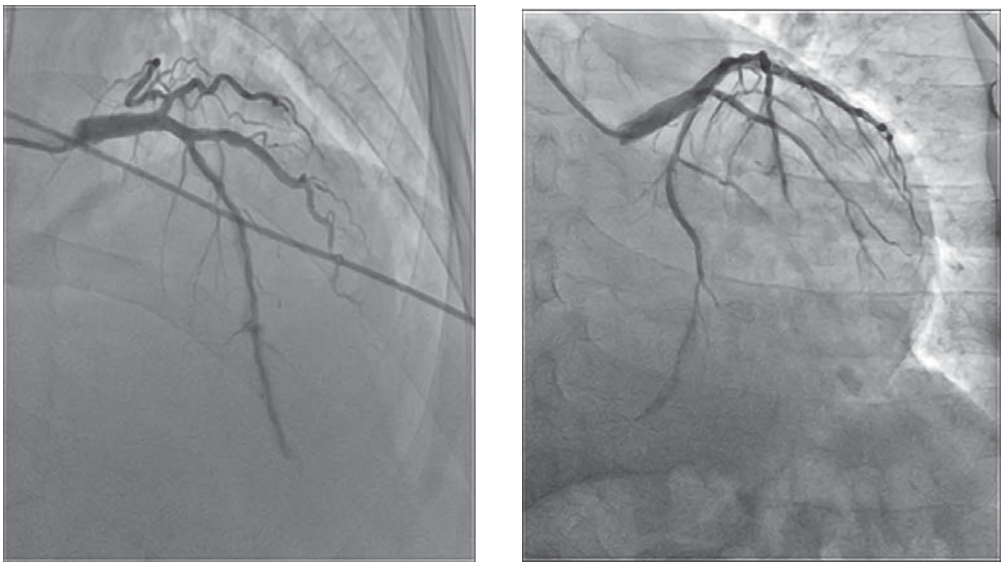

Figura 1. *Rezultatele angiocoronarografiei*

Pacientul a fost planificat pentru cateterism cardiac și angiografie.

Angiocoronarografia: Leziuni aterosclerotice tricoronariene. Stenoză moderat severă pe ACX II (tromb recanalizat). Stenoze moderate pe LAD II, LAD III, DIA I, OM I, RCA II.

Computer tomografia a demonstrat: Semne CT pentru disecție acută de aortă (Aortei ascendente, crosei aortice, aortei descendente). Ectazie a segmentului ascendent al aortei toracice.

Pacientul a fost transportat urgent la Spitalul clinic Republican și planificat pentru efectuarea intervenției cardio chirurgicale – înlocuirea rădăcinii aortice cu conducta graft, Tehnica Bental, protezarea valvei aortice și reimplantarea arterelor coronare, electiv.

Concluzie. Raportăm un caz clinic atipic de prezentare a unei stări rare și de multe ori fatale pentru pacient. Acest caz ilustrează importanța considerației disecției aortice acute în cazul unui pacient cu semne și simptome clinice de infarct miocardic. De asemenea, subliniază faptul că metodele non-invazive de diagnostic, ca CT și ecocardiografia trebuie efectuate cu promptitudine pentru a exclude disecția aortică, care reprezintă o afecțiune cardiovasculară foarte severă amenințătoare de viață uneori cu prognostic fatal.

Bibliografie

1. Bickerstaff LK, Pairolero PC, Hollier LH, et al. *Thoracic aortic aneurysms: A population-based study*. Surgery.1982;92:1103–8.
2. Braverman AC, Beardslee MA. *The bicuspid aortic valve. In: Otto C, Bonow R, eds. Valvular Heart Disease: A Companion to Braunwald's Heart Disease.* Philadelphia, Pa: Saunders/Elsevier; 2009; 169–186.
3. Clouse WD, Hallett JW, Jr, Schaff HV, et al. *Acute aortic dissection: Population-based incidence compared with degenerative aortic aneurysm rupture*. Mayo Clin Proc. 2004;79:176–80.
4. Hiratzka LF, Bakris GL, Beckman JA, Bersin RM, Carr VF, Casey DE Jr, Eagle KA, Hermann LK, Isselbacher EM, Kazerooni EA, Kouchoukos NT, Lytle BW, Milewicz DM, Reich DL, Sen S, Shinn JA, Svensson LG, Williams DM, for the American College of Cardiology Foundation/American Heart Association Task Force on Practice Guidelines; American Association for Thoracic Surgery; American College of Radiology; American Stroke Association; Society of Cardiovascular Anesthesiologists; Society for Cardiovascular Angiography and Interventions; Society of Interventional Radiology; Society of Thoracic Surgeons; Society for Vascular Medicine. 2010 ACCF/AHA/AATS/ACR/ASA/SCA/SCAI/SIR/STS/SVM guidelines for the diagnosis and management of patients with thoracic aortic disease: a report of the American College of Cardiology Foundation/American Heart Association Task Force on Practice Guidelines, American Association for Thoracic Surgery, American College of Radiology, American Stroke Association, Society of Cardiovascular Anesthesiologists, Society for Cardiovascular Angiography and Interventions, Society of Interventional Radiology, Society of Thoracic Surgeons, and Society for Vascular Medicine. Circulation. 2010; 121 (13): e 266–e369.
5. Marian GASPAR *Disectia Aortică Acută*
6. Mészáros I, Mórocz J, Szlávi J, et al. *Epidemiology and clinico pathology of aortic dissection*. Chest. 2000;117:1271–8.
7. Stevens LM, Madsen JC, Isselbacher EM, Khairy P, MacGillivray TE, Hilgenberg AD, Agnihotri AK. *Surgical management and long-term outcomes of acute ascending aortic dissection*. J ThoracCardiovasc Surg. 2009; 138:1349–1357.
8. Tsai TT, Evangelista A, Nienaber CA, et al. *Long-term survival in patients presenting with type A acute aortic dissection: Insights from the International Registry of Acute Aortic Dissection* (IRAD) Circulation. 2006; 114(1 Suppl): I350–6.