CZU: 616.346.2-002.1-07-08:618.3
https://doi.org/10.52692/1857-0011.2021.3-71.45

APENDICITA ACUTĂ ÎN SARCINĂ – PARTICULARITĂȚILE MANAGEMENTULUI DIAGNOSTIC-CURATIV (REVISTA LITERATURII)

[1]**Diana ZEȚU,** studentă,
[1,2]**Radu GURGHIȘ,** dr. șt. med., conf. cercet.,
[1,2]**Tatiana MALCOVA**, doctorandă, asis. univ., cerc. șt. stagiar,
[3]**Vasile GUZUN,** dr. șt.med., medic chirurg,
[2]**Ala SUMAN**

[1]Catedra de chirurgie nr. 1 "Nicolae Anestiadi",
[2]Laboratorul de chirurgie hepato-pancreato-biliară, Universitatea de Stat de Medicină și Farmacie "Nicolae Testemițanu",
[3]IMSP Spitalul Clinic Municipal "Gheorghe Paladi"
e-mail: tatiana.malcova@usmf.md

Rezumat.
Durerea abdominală de etiologie non-obstetricală nu este o raritate în timpul sarcinii, până la 2% dintre femeile gravide dezvoltă o patologie abdominală acută care necesită tratament chirurgical în timpul sarcinii, cum ar fi apendicita acută sau colecistita acută. Discuțiile cu privire la particularitățile prezentării clinice, diagnosticului și managementului curativ al patologiilor non-obstetricale la pacientele însărcinate rămân a fi actuale. Studiile în domeniu au demonstrat că intervenția chirurgicală este sigură și eficace în timpul sarcinii, cu condiția respectării măsurilor de precauție adecvate. Consensul mai multor comitete și societăți profesionale este că nici unei femei însărcinate nu ar trebui să-i fie refuzată intervenția chirurgicală necesară din cauza gravidității.
Cuvinte cheie: sarcina, apendicita acută, examen imagistic,intervenție, laparoscopie.

Summary. Acute appendicitis in pregnancy – peculiarities of diagnostic and curative management (literature review).
Abdominal pain of non-obstetriccauses is not an uncommon event during pregnancy; up to 2% of pregnant women develop an acute abdominal pathology that requires surgical treatment during gravidity, such as acute appendicitis or acute cholecystitis. Discussions on the peculiarities of the clinical presentation, diagnosis and curative management of non-obstetric pathologies in pregnant patients remain relevant. Studies in the field have shown already that surgery during gestation is safe and effective if proper precautions are followed. The consensus of several committees and professional societies is that no pregnant woman should be denied the required surgery because of pregnancy.
Keywords: pregnancy, acute appendicitis, imaging, surgery, laparoscopy.

Резюме. Острый аппендицит при беременности – особенности диагностики и лечения (обзор литературы).
Боль в животе неакушерской этиологии во время беременности не редкость, до 2% беременных женщин развивают острую патологию органов брюшной полости, требующую хирургического лечения во время беременности, например, острый аппендицит или острый холецистит. Актуальными остаются дискуссии об особенностях клинической картины, диагностики и лечения неакушерских патологий у беременных. Исследования в этой области показали, что операция во время беременности безопасна и эффективна при соблюдении надлежащих мер предосторожности. Несколько профессиональных комитетов и обществ пришли к единому мнению, что беременной женщине не следует отказывать в хирургическом вмешательстве из-за беременности.
Ключевые слова: беременность, острый аппендицит, инструментальная диагностика, хирургия, лапароскопия.

Introducere.

Sindromul algic abdominal este frecvent înregistrat în timpul sarcinii, iar cauzele potențiale ale acestuia variază de la cele specifice sarcinii (durerea de ligament rotund în primul trimestru, contracțiile uterine în trimestrele II și III), până la o gamă largă de tulburări somatice non-obstetricale [1] (apendicita acută, colecistita acută, nefrolitiaza, ocluzia intestinală, pancreatitia acută, traumatism abdominal). În plus, în pofida modificărilor fiziologice caracteristice acestei perioade, recunoașterea cauzelor sindromului algic pare a fi mai dificilă, iar datele examenului obiectiv frecvent nu sunt concludente și informative mai ales în trimestrele II-III ale sarcinii din cauza schimbării raporturilor anatomice care apar pe măsură ce fătul crește și uterul se mărește în dimensiuni [2, 3]. Recunoașterea promptă a cauzei ce provoacă durerea abdominală în timpul sarcinii este importantă, ceea ce permite inițierea imediată a tratamentului adecvat și evitarea complicațiilor atât pentru mamă, cât și pentru făt [4].

Din punct de vedere clinic, durerea abdominală în timpul sarcinii este un motiv comun de adresare

în departamentul de medicină urgentă, deși cu grade diferite de urgență. Ipotezele diagnostice trebuie prioritizate, ținând cont de istoricul bolii și trimestrul de sarcină [5, 6]. Cauzele ginecologice și obstetricale, care pot cauza dureri abdominale trebuie luate în considerare prioritar și recunoscute rapid pentru a permite asistența medicală adecvată, mai ales că două vieți maternă și fetală sunt expuse riscului [7].

Sunt descriese câteva patologii obstetricale care se manifestă clinic cu dureri abdominale acute și, în cele mai dese cazuri, necesită operație cezariană urgentă. Printre patologiile ginecologice ce se prezintă clinic cu dureri abdominale acute sunt: hematomul retro-placentar – apare preferențial în cadrul preeclampsiei, se prezintă de obicei ca o durere abdominală brutală intensă cu un uter hipertonic „dur ca lemnul" și posibil cu metroragie [2, 8]; ruptura uterină – poate apărea de novo sau mai frecvent la o pacientă cu cicatrice uterină, durerea abdominală fiind asociată cu sângerări vaginale, deformări ale abdomenului sau hemoperitoneum); hematomul subcapsular al ficatului – o complicație specifică a preeclampsiei și a sindromului HELLP; hemoperitoneul – determinat de placentă percreta, malformații vasculare sau hemoragii dintr-o leziune de endometrioză [9, 10, 11]; și patologiile utero-anexe ca sarcina ectopică, ruptura chistului corpului luteal, torsiunea de anexă sau fibromul subseros cu torsiune pediculară. Orice medic care evaluează o femeie însărcinată trebuie să ia în considerare, mai întâi de toate, aceste entități ginecologice și obstetricale ale durerii abdominale [12, 13, 14]. Principalele urgențe non-obstetricalecare se întâlnesc în timpul sarcinii sunt apendicita acută, colecistita acută, ocluzia intestinală, pancreatita acută, traumatismele abdominale și colica renală [13, 15, 16].

Apendicita acută (AA) este cea mai frecventă indicație chirurgicală de etiologie non-obstetricală pentru operație la femeile gravide. Confirmarea preoperatoriea diagnosticului de AA este dificilă din cauza modificărilor anatomice, cecul și apendicele pot fi deplasate din cadranul inferior drept spre cel superior,ceea ce determină schimbarea sediului durerii,și a celor fiziologice, greață, vomă, refluxul gastroesofagian, dereglarea scaunului sub formă de constipație, ce au loc în timpul sarcinii și se suprapun pe simptomele altor afecțiuni abdominale [4, 9, 17]. Aceasta determină impedimente în stabilirea diagnosticului clinic, ca rezultat datele examenului obiectiv și paraclinic sunt mai puțin fiabile [16, 18, 19]. Identificarea cauzei este importantă deoarece orice întârziere în inițierea terapiei adecvatepune în pericol viața fătului. În plus, o apendicectomie negativă (definită ca înlăturarea unui apendice normal la un pacient suspect de apendicită acută) este, de asemenea, asociată cu un risc crescut de pierdere a gestației [4, 15, 20].

Scopul studiului. Scopul acestui reviu literar este de a descrie opțiunile diagnostice utile în evaluarea pacientelor gravide, suspecte de AA și particularitățile conduitei curative la această categorie de pacienți.

Materiale și metode. Pentru realizarea acestui reviu au fost selectate publicațiile în limba engleză cu ajutorul motoarelor de căutare PubMed și Google Scholar. Căutarea a fost efectuată conform următoarelor

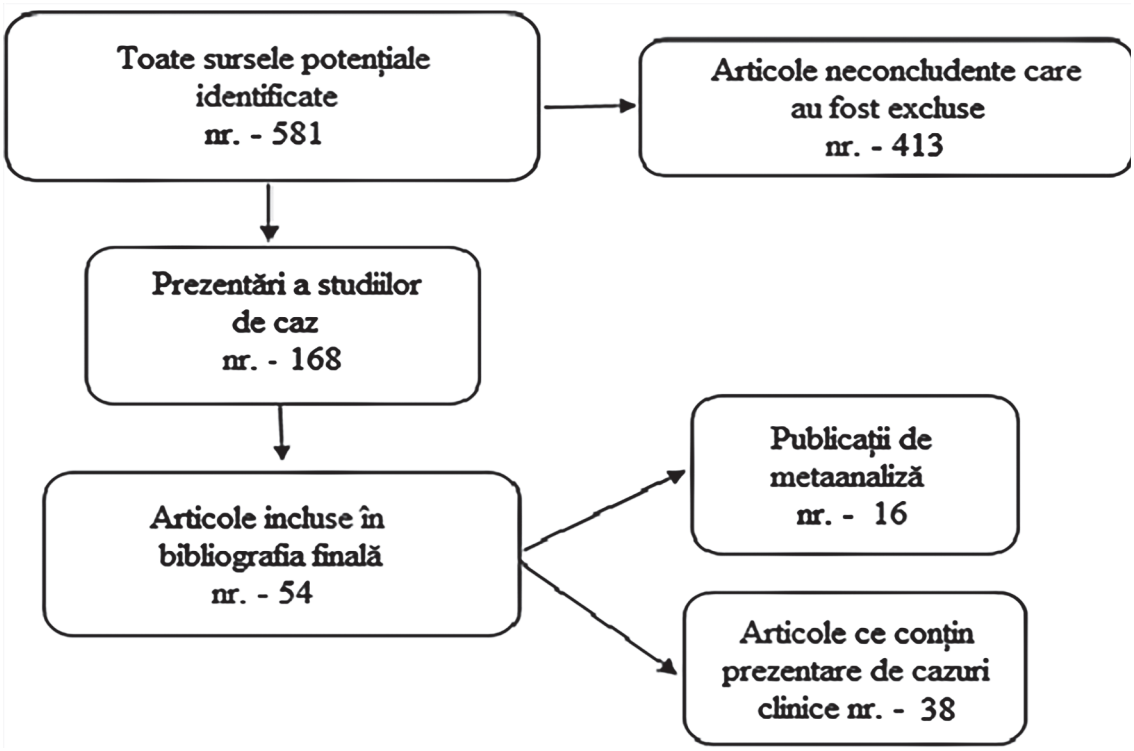

Figura 1. Metodologia selectării surselor bibliografice

cuvinte cheie : “pregnancy” , “appendicitis” , “investigations”, “laparosopy”, pe baza articolelor publicate între anii 2011-2021. În scopul identificării surselor suplimentare au fost procesate referințele bibliografice ale articolelor incluse în studiu (Fig. 1).

Datorită modificărilor fiziologice ce se petrec pe durata sarcinii, recunoașterea AA pare a fi și mai dificilă. Schimbările fiziologice specifice determină dezvoltarea și creșterea fătului, adaptarea mamei la sarcină și pregătirea ei pentru travaliu și naștere [21, 22], în consecință, este necesară o înțelegere bună a fiziologiei sarcinii pentru a recunoaște eventualele modificări patologice [2, 23].

Caracteristica esențială a *modificărilor cardiovasculare* ce apar în timpul sarcinii este determinată de creșterea debitului cardiac cu 30%-50% și activarea sistemului renin-angiotensin-aldosteron, care în final determină creșterea sarcinii cardiace [18, 24]. În același timp, retenția de sodiu și apă indusă de secreția de estrogeni și aldosteron duce la hipervolemie. Volumul plasmatic crește progresiv pe toată perioada sarcinii, până la a 28-a săptămână, după care se stabilizează [25]. Această creștere a volumului plasmatic corelează cu numărul și dimensiunea fătului (fetilor), ajungând la 30-40% sau > 1000 mL (600-1900 mL) până în al III-lea trimestru. Rata de filtrare glomerulară crește cu 15% la începutul sarcinii, iar până la sfârșitul sarcinii cu 50-70% datorită fluxului plasmatic renal majorat. În pofida creșterii debitului cardiac tensiunea arterială scade cu 20-30% din cauza rezistenței periferice, începând cu săptămâna a 7-a până la săptămânile 24-28 [25]. Ulterior, șunturile arteriovenoase, create de circulația feto-placentară și efectele vasomotorii ale hormonilor placentari, conduc la o creștere progresivă a rezistenței periferice și revenirea tensiunii arteriale la valori normale [15, 26].

Modificările respiratorii apar din cauza nevoilor crescute de oxigen ceea ce determină o sporire a raportului ventilație-perfuzie [10, 27, 28]. Aceste modificări se manifestă clinic prin tahipnee, totodată, cel puțin 50% dintre femeile însărcinate acuză dispnee [3].

Încetinirea evacuării gastrice și scăderea tonusului sfincterului esofagian inferior determină apariția refluxului gastroesofagian ce se manifestă clinic senzație de arsură retrosternală, fenomen înregistrat în aproximativ 80% de cazuri. Secreția acidă scade cu circa 40%, la rândul său, creșterea pH-ului gastric în primele două trimestre explică reducerea tonusului sfincterian, încetinirea motilității gastrice și apariția grețurilor asociate sarcinii [15, 16, 29, 30]. Timpul tranzitului intestinaleste crescut, în același timp, se remarcă creșterea absorbției de apă la nivelul colonului, ce determină tendința spre constipație [21, 31]. Nivelul ridicat de progesteron determină scăderea tonusului veziculei biliare, golirea încetinită a acesteea și posibil stază biliară [32, 33]. Totodată, nivelul ridicat de estrogen determină creșterea concentrației de colesterol în bilă, ceea ce favorizează litogeneza [15, 34].

Din punct de vedere *imunologic*, fătul poate fi considerat o alogrefă fiziologică deoarece prezintă antigeni paterni [15, 35, 36]. În timpul sarcinii, sistemul imun matern dezvoltă toleranță tranzitorie la antigenele fetale, menținându-și în același timp capacitatea de protecție împotriva agenților patogeni infecțioși. Însă, această imunodepresie tranzitorie face mama mai susceptibilă la infecții [15, 37].

Modificările hematologice sunt determinate de creșterea volumului eritrocitelor cu 20% sub influența a eritropoietinei, începând cu a 12-a săptămâna de sarcină. Cu toate acestea, volumul plasmatic crește mai mult decât numărul eritrocitelor, rezultând hemodiluție relativă și scădere a hemoglobinei, așa-numita „anemia fiziologică a sarcinii” [15, 32]. Limitele inferioare ale valorilor normale de hemoglogină și hematocrit în timpul sarcinii variază de la 110 g/L cu un hematocrit de 32% în trimestrele I și III și ușor mai mici în trimestrul II (105 g/L) [32, 38]. Numărul de trombocite rămâne stabil, trombocitopenia gestațională apare la 4-8% dintre femei pe măsură ce sarcina se apropie de termen [39], acest lucru nu trebuie confundat cu manifestarea sindromului HELLP (hemoliză, creșterea enzime hepatice, trombocitopenie), care complică 10-15% din cazurile de preeclampsie. Leucocitoză fiziologică, cu creșterea valorilor până la 16.000/mm^3, este înregistrată în cadrul celui de-al II-lea și al III-lea trimestru [15, 18, 40]. Totodată se constată creșterea tranzitorie a nivelului de fosfatază alcalină, de 2-15 ori peste valorile normale datorită producției placentare și osoase de izoenzime, și o scădere hemodiluțională a nivelurilor de albumină și bilirubină [29, 41]. Creșterea transaminazelor hepatice mai mult de 2 ori față de valorile de referință ar trebui considerată patologică [15, 42]. Nivelul mai multor factori de coagulare, inclusiv a fibrinogenului crește în timpul sarcinii, în timp ce inhibitorii coagulării și capacitatea fibrinolitică scad. Modificările ce se produc în mecanismul de coagulare determină o stare de hipercoagulabilitate. În plus, creșterea fiziologică fibrinogenului în timpul sarcinii nu ar trebui considerată dreptun marker inflamator la o pacientă suspectă de AA [11, 15].

Toate modificările fiziologice ce au loc în timpul sarcinii determină o serie de modificări în analizele de laborator, care trebuie luate în considerație la examinarea pacientei gravide ce prezintă dureri abdominale [15, 43].

Managementul diagnostic. Procesul diagnostic în evaluarea unei paciente însărcinate care prezintă dureri abdominale acute necesită o colaborare strânsă între chirurgi, obstetricieni și medicii imagiști [39, 41].

Particularitățile tabloului clinic și a statusului local. În cadrul primului trimestru de sarcină femeile pot acuza anorexie, scăderea poftei de mâncare și pierdere în greutate [5]. În etapa ulterioară, apar anxietatea, dereglările de somn și durerile abdomino-pelvine de diversă etiologie, datorate fie contracțiilor uterine fiziologice Braxton-Hicks, fie disfuncției articulare cu implicarea articulațiilor sacroiliace, simfizei pubiene și ligamentelor de susținere, fie unor fenomene patologice. În plus, nivelul crescut de progesteron în timpul sarcinii determină creșterea temperaturii bazale cu valorile peste 37°C pe parcursul primului trimestru [15, 44], revenind la normal în ultimele două trimestre, înregistrându-se chiar o tendință la hipotermie [15]. În tabelul de mai jos (Tab. 1) sunt sistematizate și explicate semnele clinice AA mai frecvent întâlnite în sarcină.

Modificarea poziției apendicelui sub influența uterului gravid: în viziunea clasică s-a menționat mereu că poziția apendicelui și, prin urmare, localizarea durerii în cazul AAse modifică odată ce uterul crește pe durata sarcinii [45]. Deplasarea progresivă, ascendentă a apendicelui în timpul sarcinii a fost descrisă pentru prima dată de Baer și colab. (1932), care menționează că apendicele poate ajunge la nivelul cristei iliace la sfârșitul lunii a cincea și continuă să se deplaseze cranial în cadrul ultimului trimestru, revenind la poziția sa normală abia spre ziua a 10-a postpartum [46]. Această deplasare explică localizarea atipică a durerii la pacientele gravide, după opinia lui Baer [46].

Rezultatele lui Baer și colab.vin în contradicție cu rezultatele altor studii, care arată că migrarea ascendentă a apendicelui cu creșterea vârstei gestaționale este nesemnificativă [34, 45, 47]. Spre exemplu, conform datelor Ishaq A și colab. (2018) apendicele a fost găsit la nivelul anatomic obișnuit la 63 din 77 de paciente (81,8%) [48], deci, apendicele nu migrează odată cu creșterea vârstei gestaționale [49]. Rezultatele acestui studiu sunt în concordanță cu datele lui Popkin și colab. (2002), care au constatat că nu există nicio relație între vârsta gestațională și localizarea apendicelui vermiform [50].

În concluzie, localizarea anatomică a apendicelui nu se schimbă la majoritatea femeilor însărcinate, iar creșterea vârstei gestaționale nu determină obligatoriu deplasarea apendicelui cranial față de punctul apendicular obișnuit [17, 47].

O parte din probele biologice s-au dovedit a fi utile în examinarea pacientei gravide cu abdomen chirurgical acut. Nivelul de leucocitoză, neutrofilie, proteină C-reactivă (PCR), raportul neutrofile/limfocite (RNL), bilirubinemie a fost semnificativ mai mare la pacientele care au necesitat tratament chirurgical, iar valori de referință pentru prognozarea unei patologii chirurgicale acute sunt: leucocitele ≥ 11,000/mm, ne-

Tabelul 1

Particularitățile tabloului clinic la o pacientă gravidă cu apendicită acută [12, 15]

Specific	
Localizarea durerii: Cadranul inferior drept	Cel mai fiabil semn de apendicită la pacientele gravide
Sensibilitate abdominală	Remarcat la majoritatea pacientelor
Neobișnuit/nespecific	
Semnul Blumberg	Nespecific prezent în 55%-75% din paciente
Defans abdominal	Nespecific prezent în 50%-65% din paciente
Dureri la nivelul flancului drept sau dureri lombare	Prezent în caz de poziție retrocecală a apendicelui
Durere la nivelul cadranului superior drept	Poate fi prezentă din cauza deplasării craniale a apendicelui
Semnul psoasului	Mai rar prezent în tipul sarcinii
Greață,vomă, anorexie	Semn nespecific, trebuie diferențiată de toxicoza la gravide ce apare în primul trimestru de sarcină cu o prevalență estimată de 75%.
Temperatură ridicată	Poate prezice riscul de perforație
Piuria	Psemn prezent și în infecțiile tractului urinar
Semnul Bryan pozitiv [a]	[a] - Durerea abdominală produsă prin deplasarea uterului gravid spre dreapta
Diaree	Nespecific,poate fi prezent în timpul sarcinii
Subfebrilitate, febră	Nivelurile crescute de progesteron în timpul sarcinii determină creșterea temperaturii bazale cu valorile peste 37 pe parcursul primului trimestru. Temperatura corpului revine la normal în ultimele două trimestre înregistrându-se chiar o tendință la hipotermie.

utrofile ≥ 79,9%, RNL ≥ 6,4, PCR ≥ 1,82 și bilirubinemia totală ≥ 0,66 mg/dL (Tab. 2) [15, 40, 51]. Aceste constatări trebuie să alerteze clinicienii cu privire la probabilitatea înaltă a unei afecțiuni chirurgicale acute la o pacientă gravidă cu dureri abdominale [4, 52]. Se recomandă ca rezonanța magnetică nucleară (RMN) să se efectueze în mod urgent la pacientele gravide dacă RNL este ≥ 6,4 sau raportul neutrofilelor este ≥ 79,9%, indiferent de trimestrul de sarcină. De asemenea, se consideră că RMN-ul poate fi temporar amânat, dacă RNL este < 6,4 sau proporția neutrofilelor este < 79,9%, în special în primul trimestru, cu condiția că pacienta a fost examinată ecografic fără identifacrea datelor imagistice caracteristice pentru AA [40, 47].

criteriile diagnostice, valoarea predictiv pozitivă a USG atinge 94%. Însă, valoarea predictiv negativă a USG este joasă (40%) și, apendicele modificat poate să nu fie depistat, mai ales pe parcursul ultimelor luni de sarcină pe măsură ce uterul se mărește și apendicele devine neaccesibil pentru examinare [2, 4, 12, 43, 52, 53]. Atunci, când USG abdominală este neconcludentă sau nu permite identificarea cauzei probabile a durerii abdominale acute, imagistica prin rezonanța magnetică nucleară (RMN) pare a fi modalitatea diagnostică preferată, deoarece nu expune fătul și mama la acțiunea radiațiilor ionizante și oferă o evaluare detaliată a organelor abdominale șia bazinului mic [2, 4, 15, 26]. Ca rezultat,în unele insituții medicale RMN

Tabelul 2

Informativitatea analizelor de laborator în evaluarea necesității tratamentului chirurgical în rândul pacientelor gravide cu dureri abdominale acute [15, 40, 51, 52]

Valorile limită	Sensibilitatea (%)	Specificitatea (%)	Acuratețea (%)	PPV (%)	NPV (%)	Odds ratio	Valoarea P
Leucocite ≥ 11,000/mm^3	75,00	61,8	65,2	40,9	87,5	4,85	0,028
Neutrofile ≥ 79,9%[a]	75,00	64,7	67,4	42,9	88,0	5,50	0,018
RNL ≥ 6,4	66,7	70,6	69,6	44,4	85,7	4,80	0,023
PCR ≥ 1,82mg/dL	66,7	76,5	73,9	50,0	86,7	6,50	0,007
Bilerubinemia totală ≥ 0,66mg/dL	75,0	61,8	65,2	40,9	87,5	4,85	0,028
PPV- valoare predictiv pozitivă; NPV-valoare predictiv negativă; [a]proporția(%) neutrofilelor							

RNL este considerat ca cel mai fiabil marker predictiv pentru AA. Kahramanca și colab. (2014) au raportat că un indice RNL ≥ 4,68 confirmă diagnosticul pozitiv de AA, iar valoarea RNL ≥ 5,74 poate indica o formă complicată de AA [2]. Yazar și colab. (2015) au demonstrat că RNL și raportul trombocite/limfocite (RTL) ar permite diagnosticareAA cu o precizie de 90,5% și sunt cei utili parametri pentru prezicerea abdomenului acut chirurgical, rezultatele fiind similare cu studiile anterioare din domeniu [1, 8, 16, 34, 43].

Actualmente *examenul imagistic* s-a dovedit a fi extrem de important în evaluarea femeilor gravide cu dureri abdominale. În cazul AA, care este cea mai frecventă patologie chirurgicală non-obstetricală, testele imagistice nu numai că pot reduce rata apendicectomiei negative, dar și pot distinge formele complicate de cele necomplicate ale AA, unde se poate practica tactica non-operatorie [4, 35, 52].

Dacă o femeie în sărcinată prezintă dureri abdominale, ultrasonografia (USG) este examenul imagistic de primă intenție în efectuarea diagnosticului diferențial [4, 8, 12, 29, 44, 53]. Aceasta se efectuează cu compresie gradată, iar identificarea unei structuri tubulare cu un capăt orb, necompresibilă, cu diametrul peste 7 mm confirmă diagnosticul de AA [4, 35]. Dacă apendicele este identificat și sunt îndeplinite

este examenul imagistic preferat, de primă intenție în cazul suspectării AA la o pacientă gravidă [15].

Acuratețea RMN-ului în diagnosticul AA la femeile gravide variază la 88-99%, sensibilitatea la 60-100%, specificitatea la 92-100%, valoarea predictiv pozitivă la 92-100% și valoarea predictiv negativă la 94-100%, iar rata de vizualizare a apendicelui la 60-76% [1, 9, 15, 20, 47].

Totoadată, RMN-ul permite identificarea în 24-44% a cauzelor alternative ale durerii abdominale, cum ar fi hidronefroza, torsiunea ovariană, fibromul degenerativ, necroza ischemică a nodulului miomatos, colelitiaza sau pielonefrita [26, 27, 40]. Informativitatea RMN în evaluarea femeilor însărcinate, suspecte de AA, a permis de a reducere rata laparotomiilor negative de la 55% la 21%, însă fără o modificare semnificativă a ratei complicațiilor [4].

Deși, RMN este cea mai precisă modalitate de diagnostic în diferențierea afecțiunilor chirurgicale acute la pacientele gravide are și dezavantaje sale. În primul rând, este un examen imagistic costisitor, secvențele RMN necesită a fi interpretate de medicul imagist și nu poate fi utilizat la pacientele cu claustrofobie. Actualmente, în literatura de specialitate nu sunt raportate date referitor la efectele dăunatoare asupra fătului în urma utilizării RMN [40]. Însă, în

cadrul studiilor pe animale s-a constatat riscul crescut de dezvoltare a malformațiilor ocularedupă expunere la un camp magnetic puternic. Deasemenea, administrarea substanței de contrast,cum ar fi gadoliniu, s-a dovedit a fi asociată cu un risc crescut de deces intrauterin fetal, deces neonatal și dezvoltarea diferitor afecțiuni ale pielii, apariția proceselor inflamatorii și infiltrative [15]. Având în vedere aceste date și rezultatele studiilor *in vivo*, utilizarea gadolinului ar trebui să fie limitată la situații clinice în care beneficiile depășesc în mod evident eventualele riscuri, în special în I-ultrimestru de sarcină [54].

În contextul unor patologii abdominale acute, evaluarea profilului risc/beneficiu al tomografiei computerizate (TC) poate justifica efectuarea acestui examen imagistic unei femei însărcinate. TC este un test diagnostic mai ușor de utilizat și necesitămai puțin timp pentru efectuare, comparativ cu IRM. Deși este cunoscut, că substanța de contrast iodată administrată mamei traversează placenta și intră în circulația fetală și lichidul amniotic, nu s-a dovedit că are efecte mutagene, teratogene sau efecte adverse asupra tiroidei fetale [15, 55]. Cu toate acestea, studiile pe animale sugerează că nou-născuții expuși iradierii ar trebui testați pentru hipotiroidism neonatal [15].

Studiile în domeniu au demonstrat că expunerea cumulativă la doza de radiație până la 100 mGy (echivalentul a 5 examene radiologice abdominale sau 1-2 scanări tomografice al abdomenului) nu cauzează creșterea riscului teratogen. TC a organelor micului bazin expune fătul la o doză de radiații între 25 și 80 Gy, în funcție de parametrii scanerului utilizat [15, 37]. Efectele teratogene ale iradierii ionizante, cum ar fi microcefalie, microoftalmie, retard mental, retard de creștere, cataractă, probleme de comportament devin evidente numai la doze mai mari și, în special, dacă examenul se efectuează între săptămânile 2 și 20 [5]. Studii singulare au demonstrat că expunerea la radiație *in utero* la doze peste 50 mGy este asociată cu un risc crescut de apariție a cancerului la copil. Potrivit sondajului Oxford, privind cancerul la copii, acest risc crescut este cel mai marcant în primul trimestru [38, 56]. Așadar, luând în considerație că risculteratogen la efectuarea TC în timpul trimestrelor 2 și 3 sunt reduse, aceasta poate fi indicată femeilor gravide cu suspiciude patologie chirurgicală acută pentru diagnosticul cât mai a urgențelor abdominale [11, 15]. În tabelul de mai jos sunt sistematizate datele cu referire la rolul și riscurile examinărilor imagistice în sarcină în evidențierea cauzei abdomenului acut chirurgical (Tab. 3).

Laparoscopia diagnostică esteutilizată din 1910 la pacienții suspecți de apendicita acută. Laparoscopia diagnostică permite micșorarea ratei apendicectomiilor negative cu 20-30% și creșterea preciziei diagnosticului de AA preoperator la 95-99% [1, 4, 40]. Cu toate acestea, sunt puține date în literatura de specialitate referitor la utilizarea laparoscopiei în examinarea pacientelor însărcinate.

Provocările în managementul diagnostic a AA în sarcină sunt determinate de modificările fiziologice ce au loc în această perioadă și care perturbează atât tabloul clinic, cât și rezultatele examinărilor paraclinice. Putem concluziona că diagnosticul întârziat al AA în sarcină nu este, din păcate, neobișnuit și este determinat de mai multe motive: deplasarea ascendentă a apendicelui de către uterul gravid; absența sau ștergerea semnelor și simptomelor apendicitei acute, considerate drept clasice, cum ar fi defansul muscular și semnul Blumberg [3, 32, 55, 56]; tahicardia, hipotensiunea arterială, subfebrilitatea și leucocitoza sunt de fapt fiziologice în timpul sarcinii [32, 52, 57].

Tabelul 3

Evaluarea informativității examinărilor imagistice în diagnosticul apendicitei acute în timpul sarcinii [12]

	USG	RMN	CT
Sensibilitatea	46.1–100%[a]	80–100%	85.7–100%
Specificitatea	83-96%	92–99%	97.4%
Expunerea la radiație ionizantă	-	-	+
Interferență cu dimensiunea uterului	+	-	-
Cost	+	+++	++
Durata	+	+++	++
Disponibilitatea 24/7	+++	+	++
Criteriu de diagnostic	Apendice incompresibil cu conținut lichidian, cu diametrul > 6 mm ± apendicolit calcificat.	Apendice mărit, umplut cu lichid, cu diametru > 7 mm.	Structura tubulară,cu conținut lichidian, cu diametru > 7 mm, cu pereți îngroșați, care poate conține sau nu un fecalit.
[a] - Sensibilitatea USG scade la 28,5% în cazul apendicitei perforate.			

Utilizarea scorurilor prognostice în diagnosticul apendicitei acute la gravide. Parametrii clinici și biochimici utilizați pentru diagnosticarea AA la femeiile neinsarcinate nu sunt foarte utilila examinarea pacientelor gravide, deoarece semnele și simptomele "clasice" ale AA, inclusiv tahicardie, hipotensiune arterială, febră și leucocitoza sunt considerate fenomene fiziologice [34]. Prin urmare, ar trebui efectuată o evaluare preoperatorie vigilentă pentru a reduce rata apendicectomiilor negative, mult mai elevată, dacă intervenția chirurgicală se efectuează în timpul sarcinii [34, 49]. Ghidurile sugerează că pacientele cu suspiciune de AA ar trebui să fie evoluat pe baza scorurilor clinice pentru optimizarea managementului diagnostic și prevenirea intervențiilor chirurgicale inutile [16, 43].

Există mai multe sisteme de evaluare a probabilității AA care ar reduce rata apendectomiilor negative la populația generală, cum ar fi scorul Alvarado, scorul Raja Isteri Pengiran Anak Saleha Appendicitis (RIPASA), Ohmann, Tzanakis, Karaman. Cel mai frecvent utilizat și acceptat este scorul Alvarado [43]. Avantajele utilizării sistemelor de scoruri la examinarea pacienților suspecți de AA sunt evidente, aplicarea sa în practică permite reducerea ratei apendicectomiilor negative [2, 8, 58]. Însă, rămâne neclar care dintre scorurile de evaluare sunt mai specifice și mai informative și pot fi aplicate cu același grad de precizie și la gravide [8].

Un studiu prospectiv, efectuat în cadrul Spitalului de Formare și Cercetare din Universitatea Uşak, Turcia, în perioada noiembrie 2017 - octombrie 2018, a demonstrat că scorul RIPASA are o sensibilitate și specificitate mai înaltă comparativ cu scorul modificat Alvarado [43]. Mai mult decât atât, există o diferență de 9,8% între ele, ce ține de informativitatea acestor sisteme de evaluare [43].

Un alt studiu ce a inclus 79 de paciente gravide cu dureri abdominale,spitalizate în cadrul Spitalului Universitar Sakarya, Serdivan, Turcia, între perioada mai 2014 - mai 2019, a evaluat nouă scoruri pentru diagnosticarea AA și anume sistemele: *Alvarado, Eskelinen, Ohmann, AIR, RIPASA, Tzanakis, Lintula, Fenyo Lindberg și Karaman* [36]. Au fost colectate și analizate acuzele la prezentare, rezultatele examenului obiectiv, precum și datele de laborator (leucocitoza, neutrofilie, PCR), iar ratele apendectomiei negative au fost evaluate în funcție de rezultatul histopatologic.Și aici, RIPASA, a avut cel mai bun rezultat. Sistemele *AIR și Tzanakis*s-au clasat pe locul doi și trei, respectiv, după informativitatea și eficiența lor.

Studiul efectuat de Çonçali B și colab. (2021) a demonstratcă sistemul de evaluare Tzanakis modificat, indexul suplimentar introdus fiind Delta neutrofil, pare să aibă sensibilitatea cea mai mare în diagnosticul AA la femeile gravide și poate fi recomandat în cazul examinării pacientelor însărcinate, dar e de remarcat că scorul RIPASA nici nu a fost inclus pentru evaluare în acest caz, ceea ce ar putea explica discordanța rezultatelor obținute [59].

Se menționează că, elaborarea sistemelor de scoruri adaptate pentru diagnosticarea AA în perioada de gestație vor îmbunătăți semnificativ rezultatele diagnostice și de tratament atât pentru mamă, cât și pentru făt [36].

Tratamentul apendicitei în timpul sarcinii. Diagnosticul pozitiv de AA servește drept indicație pentru intervenția chirurgicală urgentă. Orice întârziere în cazul respectiv crește incidența perforației și a complicațiilor asociate. Unica situație clinică care admite amânarea intervenției este travaliul activ, în aceste cazuri, intervenția trebuie efectuată imediat după naștere.

Dacă se suspectă AA perforativă complicată cu peritonită, gravida necesită pregătire preoperatorie adecvată, ce presupune resuscitarea volemică, corecția echilibrului hidro-electrolitic și acido-bazic și inițierea antibioticoterapiei [60]. În plus, este necesar o monitorizare continuă a ritmului cardiac fetal, considerat cel mai bun indicatoral hipoxiei fetale. Este de menționat că, în cazul AA complicate, rata pierderilor fetale crește până la 20-36%, iar tratamentul cu tocolitice este recomandat la înregistrarea contracțiilor uterine și trebuie întrerupt după 48h de la inițierea terapiei [12, 61].

Tratamentul non-operator. Unii cercetători sugerează că intervenția chirurgicală, apendicectomia, trebuie să fie tratamentul standard pentru AA, indiferent de trimestrul de sarcină [62]. O meta-analiză recentă a comparat eficacitatea tacticii non-operatorie *vs* apendicectomia în rândul pacientelor gravide cu AA necomplicată și a concluzionat că tratamentul conservator ar putea fi utilizat ca opțiune terapeutică de primă linie în formele clinice necomplicate indiferent de trimestrul de sarcină [6, 24, 63, 64, 65]. Însă, nu există dovezi suficiente care recomandă terapia cu antibiotice ca tratament de primă intenție pentru apendicita necomplicată. Dat fiind faptul că terapia optimă pentru AA în timpul sarcinii rămâne controversată și este dificil să se efectueze un studiu clinic randomizat controlat la femeile gravide pare importantă evaluarea studiilor retrospective existente pentru a determina siguranța și eficacitatea tacticii non-operatorie *vs* apendicectomia în sarcină [24, 62].

Managementul nonoperator al AA în majoritatea cazurilor oferă rezultate favorabile, însă standardul de aur în tratament ramâne a fi intervenția chirurgicală indiferent de trimestrul de sarcină. Al doilea trimestru este în general cel mai sigur moment pentru efectuarea intervenției chirurgicale din cauza ratei mai mici a

complicațiilor postoperatorii, cum ar fi avort spontan (5,6% comparativ cu 12% în primul trimestru), travaliului prematur și risc teratogen redus [14, 42]. Operația poate fi efectuată atât prin abord deschis, adică laparotomic, cât și laparoscopic. Alegerea abordului chirurgical se bazează pe aprecierea dimensiunii uterului gravid și experiența chirurgului. În plus, laparoscopia este contraindicată în cazurile de peritonită generalizată,deoarece este asociată cu o rată mai mare a complicațiilor postoperatorii [44]. În majoritatea cazurilor se preferă accesul McBurney [44, 47].

În trecut laparoscopia în timpul sarcinii a fost considerată contraindicată, din cauza fricii de a leza uterul gravid, riscului dezvoltării acidozei fetale și scăderii întoarcerii venoase materne secundare pneumoperitoneului. Acum, însă, există suficiente dovezi care demonstrează că laparoscopia este rezonabilă și la fel de sigură ca laparotomia la pacientele gravide (Tab. 4).

La efectuarea apendicectomiei laparoscopice la gravide plasarea primului trocar prezintă unele riscuri tehnice din cauza pericolului de a leza uterul în timpul inserției oarbe [11, 12, 29]. Din acest considerent, se recomandă introducerea deschisă a primului trocar, tehnica Hasson. Alternativ, unii chirurgi recurg la utilizarea acului Weress, care se introduce pe linia medio-claviculară la aproximativ 2 cm sub rebordul costal pentru a minimiza riscul leziunii uterului [12, 44]. La fel se recomandă monitorizarea intraoperatorie a stării fătului, valorile presiunii intraperitoneale de 10-15 mmHg sunt, în general, bine tolerate [14]. Totodată, este necesară monitorizarea și a pCO_2-ul matern, valorile tensiunii arteriale sistolice, acești parametri permit aprecierea perfuziei fetale și reducerea riscului hipoxiei fetale. La crearea CO_2-pneumoperitoneului, CO_2 matern poate crește ușor din cauza absorbției transperitoneale [12, 14], această creștere poate duce la hipercapnie și acidoză respiratorie, care la rândul său poate provoca stimularea sistemului nervos simpatic, ducând la aritmii cardiace și acidoză fetală.

Poziționarea în decubit lateral, extremitatea cealică inferior îmbunătățește explorarea anexelor. Chirurgul trebuie să evite cât mai mult posibil orice manipulare cu uterul gravid pentru a reduce riscul declanșării travaliului prematur [19].

Recomandările Societății Chirurgilor Generaliști Americani (Society of American Gastrointestinal and Endoscopic Surgeons, SAGES) în cazul efectuării laparoscopiei în timpul sarcinii [4, 12, 15, 19, 27, 28, 30, 47]: abordul laparoscopic în rezolvarea patologiilor acute are aceleași indicații atît la pacientele gravide, cât și non-gravide; pacienta gravidă trebuie plasată în decubit lateral stâng pentru a minimiza compresia venei cave și aortei și menține aportul de sânge spre uter; pneumoperitoneum realizat prin tehnica Hasson, cu acul Weress sau un trocar optic; presiunea intraabdominală de 10–15 mmHg pentru mai puțin de 60 minute poate fi utilizată în siguranță în timpul laparoscopiei la pacienta gravidă și pare a fi suficientă pentru a permite o vizualizare adecvată; monitorizarea intraoperatorie a $PaCO_2$ prin capnografie este obligatorie; aplicarea dispozitivelor de compresie pneumatică intraoperator și postoperator și terapia autocoagulantă sunt necesare; monitorizarea ritmului cardiac fetal se recomandă pre- și postoperator; tocoliticele nu trebuie utilizate profilactic, ci trebuie luate în considerare preoperator atunci când sunt prezente semne ale travaliului prematur și indicate în concordanță cu recomandările medicului obstetrician-ginceolog.

Strategia de management trebuie adaptată la mai mulți factori, cum ar fi vârsta gestațională, severitatea

Tabelul 4

Argumentele PRO și CONTRA apendicectomiei laparoscopice [1, 4, 10, 12, 20, 33, 37, 38, 52, 56, 66, 67]

Pro	Contra
• Vizualizarea adecvată a organelor abdominale și pelvine • Mobilizarea postoperatorie și recuperarea rapidă cu revenirea precoce la activitățile zilnice normale[a]; • Scăderea morbidității postoperatorii; • Efect estetic favorabil și risc redus de apariție a herniilor incizionale; • Spitalizare de scurtă durată; • Rata scăzută a *depresiei* fetale datorită durerilor neînsemnate și necesitatea redusă de analgezice în perioada postoperatorie; • Scăderea incidenței infecțiilor de plagă; • Capacitatea de a efectua un diagnostic diferențial în caz de identificare a unui apendice normal.	• Dificultățile tehnice legate de prezența uterului gravid, inclusive rata înaltă de conversie la efectuarea procedurii după săptămâna a 34-a de gestație; • Risc de lezare a uterului gravid; • Risc crescut de hipoxie fetală; • Risc potențial de expunere a fătului la substanțe toxice, în special monoxid de carbon generat de electrocauterizare sau laser; • Risc semnificativ crescut de greutate mica la naștere (<2500g) și naștere prematură (<37 săptămâni); • Risc teoretic de "iritare" a uterului în timpul folosirii electrocauterului; • Timp indelungat al intervenției chirurgicale și cost ridicat; • Risc crescut de naștere premature sau de deces fetal.

[a]Acesta este un avantaj important datorită incidenței relativ mai mari a tromboembolismului la pacientele gravide.

procesului inflamator local, indicele de masă corporală, istoricul intervențiilor chirurgicale abdominale anterioare, experiența și preferințele chirurgului [30, 36]. Apendectomia laparoscopică, care a devenit tratament standard de primă intenție în timpul sarcinii, este asociată cu o rată scăzută de complicații, indiferent de stadiul gestational [14, 19]. Dacă se alege abordul deschis, se recomandă accesul McBurney în primul trimestru, în al II-lea și al III-lea trimestru, incizia trebuie plasată mai sus spre dreapta, în timp ce unii chirurgi consideră că laparatomia mediană permite un acces mai bun la regiunea ceco-apendiculară [15, 44]. Dacă este prezentă peritonită generalizată, se preferă laparotomia medio-mediană, care permite extinderea spre superior și inferior cu un acces larg spre organele cavității abdominale și un lavaj peritoneal adecvat [15, 19, 26].

Impactul patologiei AA asupra evoluției sarcinii. Rata apendectomiilor negative raportate la femeile gravide variază între 4 și 50%, ceea ce este semnificativ mai mare în comparație cu femeile neînsărcinate. Acuratețea diagnosticului în primul trimestru este mai mare decât în trimestrele II și III [52]. Acest lucru este important, deoarece orice intervenție chirurgicalăeste o procedură invazivă asociată cu mai multe riscuri, ceea ce explică rata mai mare a morbidității fetale în apendicectomile negative comparativ cu sarcinile normale [12]. Dacă intraoperator nu se confirmă AA se recomandă de a lăsa apendicele macroscopic neinflamat *in situ*, contrar recomandărilor de efectuare a apendictomiilor "profilactice" la femeile care nu sunt gravide [11, 55].

Întârzierea diagnosticului este asociată cu un risc mai mare de complicații, cum ar fi perforația, care este asociată cu o rată de 20-35% a pierderii fetale, comparativ cu 1,5% în apendicita neperforativă [30, 54]. Tamir și colab. (1990) au demonstrat că incidența AA perforative este de 43% atunci când intervenția chirurgicală a întârziat cu mai mult de 24 de ore de la debutul bolii, în același timp nu a fost descris niciun caz de perforație când intervenția chirurgicală a avut loc în primele 24 de ore de la debutul simptomelor [18, 43, 47, 52].

De la raportul lui Babler, din 1908, s-aînregistrat o scădere dramatică a mortalității materne și fetale din cauza AA, fapt care poate fi atribuit atât progreselor obținute în managementul diagnostic cât și curativ, precum și prin aplicarea antibioticoterapiei și îmbunătățirii îngrijirii post-operatorie [4, 8, 10, 36]. Rata actuală a mortalității materne este de 0,4% și este aproape întotdeauna înregistrată cu perforația apendiculară [18, 39]. Perforarea apendicelui este înregistrată de două ori mai des în al treilea trimestru, comparativ cu primul și al doilea. Studiile retrospective recente au demonstrat reducerea riscului pierderii fetale [37] de la 40%, în 1908, la 1,5-8,7% [12]. Cu toate acestea, rata pierderilor fetale crește la 10,9% la pacientele cu peritonita. În ciuda mortalității scăzute în ultimele decenii, femeile însărcinate diagnosticate cu AA prezintă un risc de patru ori mai mare de a dezvolta hemoragie antepartum inexplicabilă și de abrubție placentară la această categorie de paciente, fiind înregistrat și risc crescut de naștere prematură [48, 66]. Cazurile complicate cu perforație apendicelui și peritonită frecvent necesită nașteri prin cezariană [15, 68].

Pe lângă complicațiile frecvente menționate mai sus, apendicita în timpul sarcinii este asociată și cu riscuri crescute de sepsis și șoc septic, pneumonie, ocluzie intestinală, infecție a plăgii postoperatorie, spitalizare prelungită, microcefalie primară, retard de dezvoltare intrauterină și greutate mică la naștere și respectiv cu risc crescut al morbidității materne și/sau fetale [28, 67, 69]. Iată de ce preocupările atât de complexe din punct de vedere a managementului diagnostic din diferete centre de excelență sunt direcție de cercetare prioritară, fiindcă contează diagnosticul AA în sarcină, nu operație în sine.

Mulțumiri

Lucrarea prezentată respectă tematica de cercetare a Laboratorului de chirurgie hepato-pancreato-biliară din cadrului proiectului de stat № 20.80009.8007.07 *Patologia chirurgicală și trauma la gravide și postpartum: optimizarea strategiei managementului în diagnostic și tratament*.

Bibliografie

1. Augustin G., Boric M., Barcot O., et al. *Discordant outcomes of laparoscopic versus open appendectomy for suspected appendicitis during pregnancy in published meta-analyses: an overview of systematic reviews*. Surg Endosc., 2020; 34(10):4245-56.

2. Kahramanca S., Ozgehan G., Seker D., et al. *Neutrophil-to-lymphocyte ratio as a predictor of acute appendicitis*. Ulus Travma Acil Cerrahi Derg., 2014; 20(1):19-22.

3. Liu W., Wei Qiang J., Xun Sun R. *Comparison of multislice computed tomography and clinical scores for diagnosing acute appendicitis*. J Int Med Res., 2015; 43:341-9.

4. Moreno C.C., Mittal P.K., Miller F.H. *Nonfetal Imaging During Pregnancy: Acute Abdomen/Pelvis*. Radiol Clin North Am., 2020; 58(2):363-80.

5. Smith M.P., Katz D.S., Lalani T., et al. *ACR Appropriateness Criteria® Right Lower Quadrant Pain—suspected appendicitis*. Ultrasound Q., 2015; 31:85-91.

6. Salminen P., Tuominen R., Paajanen H., et al. *Five-year followup of antibiotic therapy for uncomplicated acute appendicitis in the APPAC randomized clinical trial*. JAMA., 2018; 320:1259.

7. Abbasi N., Patenaude V., Abenhaim H.A. *Evaluation of obstetrical and fetal outcomes in pregnancies complicated by acute appendicitis*. Arch Gynecol Obstet., 2014; 290(4):661-7.

8. Damburacı N., Sevinç B., Güner M., et al. *Comparison of Raja Isteri Pengiran Anak Saleha Appendicitis and modified Alvarado scoring systems in the diagnosis of acute appendicitis*. ANZ J Surg., 2020; 90(4):521-4.

9. Wray C.J, Kao L.S., Millas S.G., et al. *Acute appendicitis: controversies in diagnosis and management*. Curr Probl Surg., 2013; (50):54-86.

10. İlhan M., İlhan G., Gök A.F., et al. *Evaluation of neutrophil-lymphocyte ratio, platelet-lymphocyte ratio and red blood cell distribution width-platelet ratio as early predictor of acute pancreatitis in pregnancy*. J Matern Fetal Neonatal Med., 2016; (29):1476-80.

11. Magno-Pereira V., Moutinho-Ribeiro P., Macedo G. *Demystifying endoscopic retrograde cholangiopancreatography (ERCP) during pregnancy*. Eur J Obstet Gynecol Reprod Biol., 2017; 219:35–39.

12. Vujic J., Marsoner K., Lipp-Pump A.H., et al. *Non-obstetric surgery during pregnancy - an eleven-year retrospective analysis*. BMC Pregnancy Childbirth., 2019; 19(1):382.

13. Saillant N.N., Kilcoyne A., Fagenholz P.J., et al. *Case 25-2019: a 41-year-old pregnant woman with abdominal pain*. N Engl J Med., 2019; 381: 656-64.

14. Theilen L.H., Mellnick V.M., Shanks A.L., et al. *Acute appendicitis in pregnancy: predictive clinical factors and pregnancy outcomes*. Am J Perinatol., 2017; 34:523-8.

15. Bouyou J., Gaujoux S., Marcellin L., et al. *Abdominal emergencies during pregnancy*. J Visc Surg., 2015; 152(6 Suppl):105-15.

16. Yazar F.M., Bakacak M., Emre A., et al. *Predictive role of neutrophil-to-lymphocyte and platelet-to-lymphocyte ratios for diagnosis of acute appendicitis during pregnancy*. Kaohsiung J Med Sci., 2015; (31):591-6.

17. Sanders-Davis L.J., Ritchie J. *Appendicitis with concurrent COVID-19 infection in a patient during the third trimester of pregnancy*. BMJ Case Rep., 2021; 14(6):e242651.

18. Kuroyanagi H., Inomata M., Saida Y., et al. *Gastroenterological surgery: Large intestine*. Asian J Endosc Surg., 2015; 8:246-62.

19. Aggenbach L., Zeeman G.G., Cantineau A.E., et al. *Impact of appendicitis during pregnancy: no delay in accurate diagnosis and treatment*. Int J Surg., 2015; 15:84-9.

20. Iwamura S., Hashida H., Yoh T., et al. *Laparoscopic appendectomy during the third trimester: Case presentation and literature review*. Asian J Endosc Surg., 2018; 11:413-6.

21. Flexer S.M., Tabib N., Peter M.B. *Suspected appendicitis in pregnancy*. Surgeon., 2014; 12:82-6.

22. Konrad J., Grand D., Lourenco A. *MRI: first-line imaging modality for pregnant patients with suspected appendicitis*. Abdom Imaging., 2015; 40:3359-64.

23. Di Saverio S., Birindelli A., Kelly M.D., et al. *WSES Jerusalem guidelines for diagnosis and treatment of acute appendicitis*. World J Emerg Surg., 2016; 11:34.

24. Varadhan K.K., Neal K.R., Lobo D.N. *Safety and efficacy of antibiotics compared with appendectomy for treatment ofuncomplicated acute appendicitis: meta-analysis of randomised controlled trials*. BMJ., 2012; 344:e2156.

25. Türkan A., Yalaza M., Kafadar M.T., et al. *Acute Appendicitis in Pregnant Women: Our Clinical Experience*. Clin Invest Med., 2016; 39:27521.

26. Gentles J.Q., Meglei G., Chen L., et al. *Is neutrophilia the key to diagnosing appendicitis in pregnancy?* Am J Surg., 2020; 219(5):855-9.

27. Tatli F., Yucel Y., Gozeneli O., et al. *The Alvarado Score is accurate in pregnancy: a retrospective case-control study*. Eur J Trauma Emerg Surg., 2019; 45(3):411-6.

28. Sekar H., Rajesh Thamaran N., Stoker D., et al. *Should the laparoscopic approach be the norm for appendicectomy in the third trimester of pregnancy?* BMJ Case Rep., 2019; 12(4):e228192.

29. Weinstein M.S., Feuerwerker S., Baxter J.K. *Appendicitis and Cholecystitis in Pregnancy*. Clin Obstet Gynecol., 2020; 63(2):405-15.

30. Tankel J., Yellinek S., Shechter Y., et al. *Delaying laparoscopic surgery in pregnant patients with an equivocal acute appendicitis: a step-wise approach does not affect maternal or fetal safety*. Surg Endosc., 2019; 33:2960-6.

31. Kapan S., Bozkurt M.A., Turhan A.N., et al. *Management of acute appendicitis in pregnancy*. Ulus Travma Acil Cerrahi Derg., 2013; 19:20-4.

32. Wilasrusmee C., Sukrat B., McEvoy M., et al. *Systematic review and meta-analysis of safety of laparoscopic versus open appendicectomy for suspected appendicitis in pregnancy*. Br J Surg., 2012; 99:1470-8.

33. Joo J.I., Park H.C., Kim M.J., et al. *Outcomes of antibiotic therapy for uncomplicated appendicitis in pregnancy*. Am J Med., 2017; 130:1467-9.

34. Zingone F., Sultan A.A., Humes D.J., et al. *Risk of acute appendicitis in and around pregnancy: a population-based cohort study from England*. Ann Surg., 2015; 261(2):332-7.

35. Tolcher M.C., Fisher W.E., Clark S.L. *Nonobstetric surgery during pregnancy*. Obstet Gynecol., 2018; 132:395-403.

36. Mantoglu B., Gonullu E., Akdeniz Y., et al. *Which appendicitis scoring system is most suitable for pregnant patients? A comparison of nine different systems*. World J Emerg Surg., 2020; 15(1):34.

37. Arer İ.M., Alemdaroğlu S., Yeşilağaç H., et al. *Acute appendicitis during pregnancy: case series of 20 pregnant women*. Ulus Travma Acil Cerrahi Derg., 2016; 22:545-8.

38. Lehnert B.E., Gross J.A., Linnau K.F., et al. *Utility of ultrasound for evaluating the appendix during the second and third trimester of pregnancy*. Emerg Radiol., 2012; 19:293-9.

39. Morton S., Cooper N., Walravens-Evans J., et al. *Operative laparoscopy in advanced pregnancy beyond 20 weeks*. Obstet Gynecol., 2020; 22:237-41.

40. Jung J.Y., Na J.U., Han S.K., et al. *Differential diagnoses of magnetic resonance imaging for suspected acute appendicitis in pregnant patients*. World J Emerg Med., 2018; 9(1):26-32.

41. Balinskaite V., Bottle A., Sodhi V., et al. *The risk of adverse pregnancy outcomes following nonobstetric surgery during pregnancy*. Ann Surg., 2017; 266:260-6.

42. Donkervoort S.C., Boerma D. *Suspicion of acute appendicitis in the third trimester of pregnancy: Pros and cons of a laparoscopic procedure*. JSLS., 2011; 15: 379-83.

43. Damburacı N., Sevinç B., Güner M., et al. *Comparison of Raja Isteri Pengiran Anak Saleha Appendicitis and modified Alvarado scoring systems in the diagnosis of acute appendicitis*. ANZ J Surg., 2020; 90(4):521-4.

44. Abbasi N., Patenaude V., Abenhaim H.A. *Management and outcomes of acute appendicitis in pregnancy-population-based study of over 7000 cases*. BJOG., 2014; 121:1509-14.

45. Sachs A., Guglielminotti J., Miller R., et al. *Risk factors and risk stratification for adverse obstetrical outcomes after appendectomy or cholecystectomy during pregnancy*. JAMA Surg., 2017; 152(5):436-41.

46. Baer J.L., Reis R.A., Arens R.A. *Appendicitis in pregnancy: with changes in position and axis of the normal appendix in pregnancy*. *JAMA.,* 1932; 98(16):1359-64.

47. Wilasrusmee C., Sukrat B., McEvoy M., et al. *Systematic review and meta-analysis of safety of laparoscopic versus open appendicectomy for suspected appendicitis in pregnancy*. Br J Surg., 2012; 99:1470-8.

48. Ishaq A., Khan M.J.H., Pishori T., et al. *Location of appendix in pregnancy: does it change?* Clin Exp Gastroenterol., 2018; 11:281-7.

49. Walker H.G., Al Samaraee A., Mills S.J., et al. *Laparoscopic appendicectomy in pregnancy:a systematic review of the published evidence*. Int J Surg., 2014; 12(11):1235-41.

50. Popkin C.A., Lopez P.P., Cohn S.M., et al. *The incision of choice for pregnant women with appendicitis is through McBurney's point*. Am J Surg., 2002; 183:20–2.

51. Gentles J.Q., Meglei G., Chen L., et al. *Is neutrophilia the key to diagnosing appendicitis in pregnancy?* Am J Surg., 2020; 219(5):855-9.

52. Guzun V., Pîrțu M., Casian D., et al. *Apendicita acută în timpul sarcinii: valoarea criteriilor diagnostice*. Arta Medica, 2010; 43(4):16-8.

53. Pîrțu M., Guzun V., Casian D., et al. *Posibilitățile diagnosticului ultrasonografic al apendicitei acute*. Anale științifice ale USMF "Nicolae Testemițanu". Probleme clinico-chirurgicale, 2007; 4:119-22.

54. Walker H.G., Al Samaraee A., Mills S.J., et al. *Laparoscopic appendicectomy in pregnancy: A systematic review of the published evidence*. Int J Surg., 2014; 12: 1235-41.

55. Committee on Obstetric Practice. ACOG Committee Opinion Number 723: guidelines for diagnostic imaging during pregnancy and lactation. Obstet Gynecol., 2017; 130:e210-6.

56. Duke E., Kalb B., Arif-Tiwari H., et al. *A systematic review and meta-analysis of diagnostic performance of MRI for evaluation of acute appendicitis*. AJR Am J Roentgenol., 2016; 206(3):508-17.

57. Guzun V. *Dificultăţi in diagnosticul apendicitei acute la gravide*. Curierul Medical, 2011; 320(2):48-54.

58. Guțu E., Guzun V. *Valoarea scorurilor Alvarado, Eskelinen şi Ohmann in diagnosticarea apendicitei acute la gravide*. Chirurgia., 2012; 107(Supl.1):S198-9.

59. Çomçalı B., Kocaoz S., Altun Özdemir B., et al. *What is the effectiveness of the Tzanakis scoring system modified by the Delta Neutrophil Index in the diagnosis of acute appendicitis in pregnant women?* Eur J Obstet Gynecol Reprod Biol., 2021; 264:219-23.

60. Sachs A., Guglielminotti J., Miller R., et al. *Risk factors and risk stratification for adverse obstetrical outcomes after appendectomy or cholecystectomy during pregnancy*. JAMA Surg., 2017; 152:436-41.

61. Pearl J.P., Price R.R., Tonkin A.E., et al. *SAGES guidelines for the use of laparoscopy during pregnancy*. Surg Endosc., 2017; 31:3767-82.

62. Ghali M.A.E., Kaabia O., Mefteh Z.B., et al. *Acute appendicitis complicating pregnancy: a 33 case series, diagnosis and management features, maternal and neonatal outcomes*. Pan African Medical Journal., 2018; 30:212.

63. Salminen P., Paajanen H., Rautio T., et al. *Antibiotic therapy vs appendectomy for treatment of uncomplicated acute appendicitis*. JAMA., 2015; 313(23):2340-2348.

64. Huang L., Yin Y., Yang L., et al. *Comparison of antibiotic therapy and appendectomy for acute uncomplicated appendicitis in children*. JAMA Pediatr., 2017; 171(5):426-34.

65. Lee S.H., Lee J.H., Choi Y.Y., et al. *Laparoscopic appendectomy versus open appendectomy for suspected appendicitis during pregnancy: a systematic review and updated meta-analysis*. BMC Surgery., 2019; 19(1):41.

66. Nezhat C., Kavic M., Lanzafame R., et al. Cholelithiasis, cholecystitis, and cholecystodochotomy during pregnancy. Non-Obstetric Surgery During Pregnancy : Springer International Publishing., 2019; 147–154.

67. Walker H.G., Al Samaraee A., Mills S.J., et al. *Laparoscopic appendicectomy in pregnancy: a systematic review of the published evidence*. Int J Surg., 2014; 12:1235-41.

68. Toprak H., Kilincaslan H., Ahmad I.C. et al. *Integration of ultrasound findings with Alvarado score in children with suspected appendicitis*. Pediatr. Int., 2014; 56: 95–9.

69. Eom J.M., Hong J.H., Jeon S.W., et al. *Safety and clinical efficacy of laparoscopic appendectomy for pregnant women with acute appendicitis*. Ann Acad Med Singap., 2012; 41(2):82-6.