

CZU: [616.441-006-089+929:617](478)

DOI: <https://doi.org/10.52692/1857-0011.2022.2-73.05>

PROFESORII CONSTANTIN ŞI GHEORGHE ȚÎBÎRNĂ: PROMOTORI AI CHIRURGIEI PERSONALIZATE A CANCERULUI GLANDEI TIROIDE

ȚÎBÎRNĂ Andrei, conf. univ., dr. în med.

Universitatea de Medicină și Farmacie „N. Testemițanu”,
IMSP Institutul Oncologic

Lucrarea este realizată în cadrul Programul de Stat 20-23, Proiectul „Chirurgia modernă personalizată în diagnosticul și tratamentul complex al tumorilor la copii”, cu cifrul: 20.80009.8007.06 – conducător prof. univ. Gh. Țîbîrnă, mun. Chişinău, Republica Moldova.

andrei.tibirna@usmf.md

Rezumat.

Pe parcursul 40 de ani (1980-2020) în Departamentul Chirurgie Tumori Cap-Gât al Institutului Oncologic din R. Moldova, Clinica Universitară „N. Testemițanu” au fost tratați 18549 de bolnavi cu patologie nodulară a glandei tiroide – dintre care 6183 cu cancer. Trebuie de menționat că 12366 au fost stări precanceroase: adenome – 7296 (59%), gușă toxică nodulară 2226 (18%), tiroidită autoimună (Hashimoto) – 2844 (23%), dintre care – 1078 copii, 105 (9,7%) cu cancer.

Incidența cancerului glandei tiroide sa mărit de 4 ori , în 1980 – 70 de bolnavi (1,7‰), în 2020 – 294 de bolnavi (8,3‰). Indicele mortalității sau stabilizat: 1980 – 0,4‰, 2020 – 0,6‰. Indicele prevalenței s-a mărit 17 ori, 1980 – 6,4‰, 2020 – 120,5‰.

În funcție de sexe cancerului tiroidian a constituit în mediu la femeii – 87%, la bărbați 13%, raportul fiind 9:1.

Cum se explică incidența mai înaltă a afecțiunilor glandei tiroide la femeii:

În sfera activității hormonale la femeii au loc fluctuații fiziologice considerabile pe parcursul vieții (pubertatea, instalarea ciclurilor menstruale, graviditatea, nașterile, avorturile, involuția climacterică ș.a.) în activitatea hormonală. În rezultat au loc fluctuații și în activitatea glandei tiroide, ea fiind unul dintre cele mai labile glande hormonale.

Morfologic menționăm, că pe primul loc să află cancerului folicular (55,5%), pe locul doi – papilar (32,8%), locul trei – cancerului medular (7,8%), ultimul loc – nediferențiat (3,9%).

Au fost elaborate trei tipuri de intervenție chirurgicală în tratamentul cancerului tiroidian: operație tipice, operație lărgite și combinate.

Profesorii Constantin și Gheorghe Țîbîrnă din operație tipică au elaborat și implementat operația – Rezecția maximal subtotală a glandei tiroide cu transplantarea glandelor paratiroidiene cu fasciculul vascular în mușchiul sternocleidomastoidian.

Din operație atipice, împreună cu profesor Nicolae Gladun, a elaborat intervenție chirurgicală Tiroidectomia combinată cu sternotomie cu evidarea ganglionilor limfatici paratraheali, mediastinali, anteriori și posteriori (T4b).

Cuvinte cheie: academicienii Țîbîrnă, cancer tiroidian, tratament chirurgical, chirurgie personalizată.

Резюме. Константин и Георгии Цыбырнэ, как основоположники принципов персонализированной хирургии в лечении рака щитовидной железы.

В течение 40 лет (1980-2020) в отделении опухолей головы-шеи Онкологического Института Р. Молдова, в Клинике ГУМФ «Н. Тестемицану» были вылечены 18549 больных с узловой патологией щитовидной железы, из которых 6183 случаях был диагностирован рак щитовидной железы. В 12366 случаях наблюдались предопухолевые состояния: аденомы – в 7296 (59%) случаев, токсический узловатый зоб – в 2226 (18%) случаев, аутоиммунный тиреоидит (струма Хашимото) – в 2844 (23%) случаев. Из 18549 общего числа больных 1078 составили дети, из которых в 105 случаях был диагностирован рак щитовидной железы. С 1980 г. по 2020 г. заболеваемость раком щитовидной железы возросла в 4 раза: от 70 (1,7%) больных в 1980 г. до 294 (8,3%) больных в 2020 г. Показатели смертности стабилизировались: 0,4‰ в 1980 г. и 0,6‰ – в 2020 г. Превалентность за этот период возросла в 17 раз: от 6,4‰ в 1980 г. до 120,5‰ в 2020 г. Рак щитовидной железы составил 87% у женщин и 13% – у мужчин, соотношение 9:1.

Чем объясняется преобладание заболеваемости раком щитовидной железы у женщин? Гормональная активность у женщин характеризуется значительными физиологическими колебаниями в течение жизни: подростковый период, установление менструального цикла, беременность роды, аборт, климакс и др. Эти физиологические пертурбации отражаются на функции щитовидной железы, которая является одним из самых лабильных гормональных органов.

Авторами было установлено, что в морфологической структуре опухолей щитовидной железы преобладает фолликулярная форма (55,5%), затем папиллярная форма (32,8%), на третьем месте – медулярный рак и не-

дифференцированный рак (3,9%). Были разработаны 3 типа хирургических вмешательств при раке щитовидной железы: типичные операции, расширенные и комбинированные.

Профессор Г. Цыбырнэ в сотрудничестве с профессором Константином Цыбырнэ разработали и внедрили максимальную субтотальную резекцию щитовидной железы, с имплантацией паращитовидных желез и сосудистого пучка в грудинно-ключично-сосцевидную мышцу.

Ключевые слова: академики Цыбырнэ, рак щитовидной железы, хирургическое лечение, персонализированная хирургия.

Summary. Professors Constantin and Gheorghe Țibîrnă: promoters of personalized surgery of thyroid cancer

For 40 years (1980-2020) in the Department of tumor of Head and Neck Surgery of the Oncological Institute of the Republic of Moldova, the Clinic University „N. Testemitanu” were treated 18549 of patients with nodular pathology of the thyroid gland – which 6183 treated with cancer. It should be noted that 12366 were precancerous conditions: adenomas – 7296 (59%), toxic nodular goiter 2226 (18%), autoimmune thyroiditis (Hashimoto) – 2844 (23%), 1078 were children, 105 (9.7 %) with cancer.

The incidence of thyroid cancer increased for about 4 times, in 1980 – 70 of patients (1.7‰), in 2020 – 294 of patients (8.3‰). The incidence of mortality was stabilized: 1980 -0.4‰, 2020 – 0.6‰. The incidence of prevalence was increased by 17 times, 1980 – 6.4‰, 2020 – 120.5‰.

Depending on the sex, thyroid cancer was on average in women – 87%, in men 13%, the ratio being 9:1.

How to explain the higher incidence of thyroid disease in women:

In the hormonal activity in women, there are considerable physiological fluctuations during the life (puberty, menstrual cycle, pregnancy, births, abortions, climacteric involution, etc.). As a result, of hormonal disorders lead to some thyroid pathology, which is one of the most labile hormonal glands.

Morfologically we mention that the first is papillary cancer (55.5%), in second – follicular (32.8%), third – medullary cancer (7.8%), last one – undifferentiated (3.9%).

Three types of surgery have been developed in the treatment of thyroid cancer: typical surgery, extended and combined surgery.

Professors Constantin and Gheorghe Țibîrnă from the typical operation are elaborated and implemented the operation – maximal subtotal resection of the thyroid gland with transplantation of the parathyroid glands with the vascular bundle in the sterno-cleido-mastoid muscle.

From atypical operation, together with professor Nicolae Gladun, he is developed a surgery. Combined thyroidectomy with sternotomy, and paratracheal, mediastinal, anterior and posterior lymph nodes removed (T4b).

Key words: the Țibîrnă academics, thyroid cancer, surgical treatment, personalized surgery.

În departamentul „Chirurgia tumori cap și gât” al Institutului Oncologic din R. Moldova (conducător profesor universitar Gh. Țibîrnă), clinica universitară „N. Testemitanu” pe parcursul a 40 ani (1980-2020) au fost tratați chirurgical 18549 de bolnavi cu patologie nodulară a glandei tiroide – dintre care 6183 cu cancer. Trebuie de menționat că 12366 au fost stări precanceroase: adenome – 7296 (59%),gușă toxică nodulară 2226 (18%), tiroidită autoimună (Hashimoto) – 2844 (23%), dintre care –1078 copii, 105 (9,7%) cu cancer.

În R. Moldova, ca și în majoritatea țărilor Europene, incidența cancerului tiroidian avansează moderat în fiecare an. Pentru o analiză mai amplă am studiat indicii morbidității și mortalității prin tumori maligne a glandei tiroide în perioada anilor 1980-2020 (Tabelul 1).

Incidența cancerului glandei tiroide sa mărit de 4 ori , în 1980 – 70 de bolnavi (1,7‰), în 2020 – 294 de bolnavi (8,3‰). Indicele mortalității s-a stabilizat: 1980 – 0,4‰, 2020 – 0,6‰. Indicele

Tabelul 1

Incidența, mortalitatea, prevalența și supraviețuirea la 5 ani a bolnavilor cu cancerului glandei tiroide în Republica Moldova pe anii 1980-2020

| Anii | Incidența | | Mortalitatea | | Prevalența | | Supraviețuirea 5 ani și peste | |
|------|-----------|------|--------------|------|------------|-------|-------------------------------|------|
| | c.a | %000 | c.a | %000 | c.a | %000 | c.a | % |
| 1980 | 70 | 1,7 | 14 | 0,4 | 254 | 6,4 | 125 | 49,2 |
| 1990 | 49 | 1,1 | 13 | 0,3 | 430 | 11,5 | 224 | 52,1 |
| 2000 | 98 | 2,7 | 25 | 0,7 | 800 | 22,0 | 442 | 55,3 |
| 2010 | 237 | 6,7 | 24 | 0,7 | 2115 | 59,4 | 1077 | 50,9 |
| 2020 | 294 | 8,3 | 22 | 0,6 | 4277 | 120,5 | 2494 | 58,3 |

prevalență s-a mărit 17 ori, 1980 – 6,4‰, 2020 – 120,5‰).

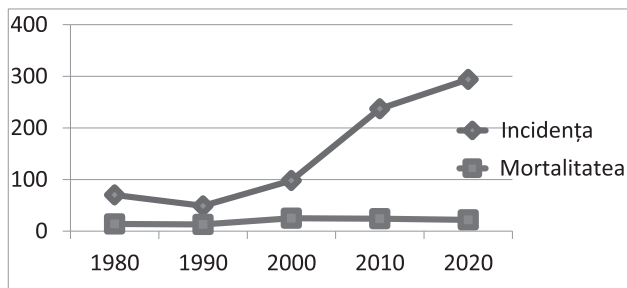


Diagrama 1. Incidența, mortalitatea, prevalența și supraviețuirea la 5 ani a bolnavilor cu cancerul tiroidian în Republica Moldova pe anii 1980-2020

Ameliorarea indicilor incidenței, mortalității și supraviețuirii se explică prin:

1. ameliorarea vigilenței oncologice a endocrinologilor și medicilor de familie din republică;
2. utilizarea pe larg a metodei ecografice în diagnosticul patologiilor nodulare tiroidiene;
3. implementarea activă a tratamentului chirurgical al stărilor precanceroase ale glandei tiroide (adenom tiroidian, gușă toxică nodulară, tiroidită autoimună).

Pe parcursul a 40 de ani au fost tratați 18549 de pacienți cu patologii tumorale tiroidiene. În lotul de studiu au fost incluși 2506 pacienți, dintre care 105 copii cu cancer (Diagrama 2).

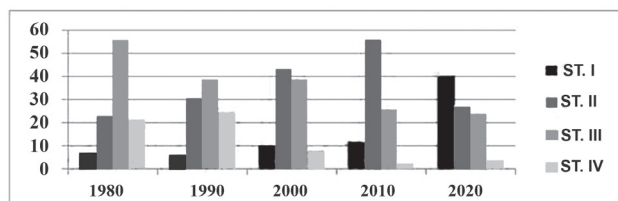


Diagrama 2. Răspândirea cancerului glandei tiroide după stadiu și clasificare TNM.

În diagrama 2 se analizează gradul de răspândire a cancerului tiroidian într-un lot clinic de 2506 pacienți. Din numărul total de pacienți (2506) 401 pacienți au fost la st. I; 1227 – la st. II; st. III – 803; st. IV – 75 de pacienți. În cadrul tratamentului acestor pacienți au fost elaborate 3 tipuri de intervenții chirurgicale.

Referitor la indicii morbidității în funcție de sexe.

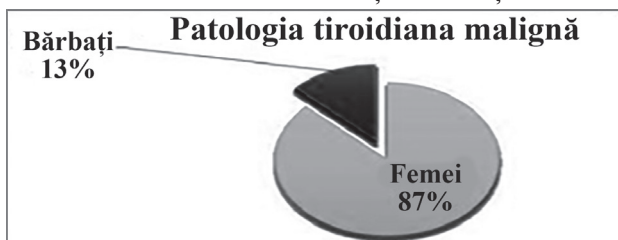


Diagrama 3. Repartizarea pacienților după sex prin tumori maligne a glandei tiroide în Republica Moldova în anii 1980-2020.

S-a stabilit că la bărbați el constituie în mediul 13%, iar la femei 87%, raportul fiind 9:1.

Cum se explică incidența mai înaltă a afecțiunilor glandei tiroide la femei:

În sfera activității hormonale la femei au loc fluctuații fiziologice considerabile pe parcursul vieții (pubertatea, instalarea ciclurilor menstruale, graviditatea, nașterile, avorturile, involuția climacterică ș.a.) în activitatea hormonală. În rezultat au loc fluctuații și în activitatea glandei tiroide, ea fiind unul dintre cele mai labile glande hormonale.

Morbiditatea populației urbane și rurale prin tumori maligne a glandei tiroide în R. Moldova este prezentată în Diagrama 4.

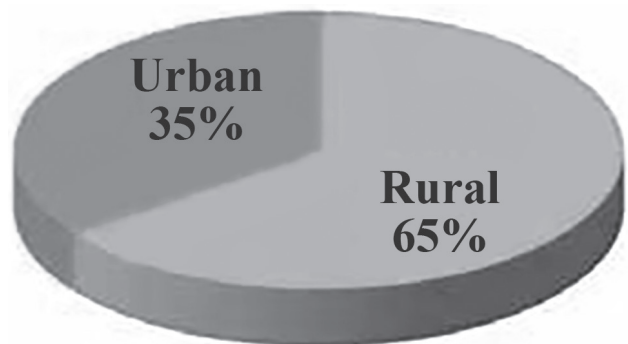


Diagrama 4. Repartizarea pacienților după locul de trai (urban/rural) prin tumori maligne a glandei tiroide în Republica Moldova în anii 1980-2020.

Din diagrama reiese, că în perioada anilor 1980-2019 incidența în rândurile populației rurale (65%) este mai mare decât morbiditatea populației urbane (35%).

Repartizarea conform morfologiei

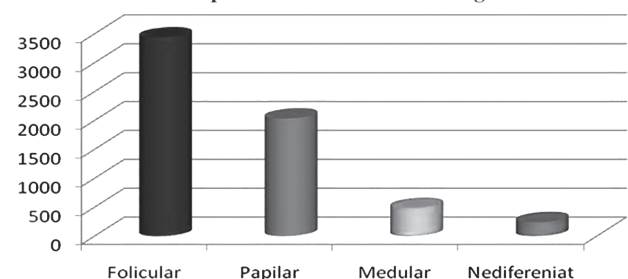


Diagrama 5.

Din tablă și diagrama reiese pe primul loc situat este cancerul folicular (55,5%), pe locul doi – papilar (32,8%), locul trei – cancerul medular (7,8%), ultimul loc – nediferențiat (3,9%). Pentru a elabora metode individuale personalizate de tratament chirurgical al cancerului glandei tiroide au fost folosit un lot de – 2506 pacenți dintre care 105 copii.

În tabelul 3 se analizează gradul de răspândire a cancerului tiroidian într-un lot clinic de 2506 pacienți. Din numărul total de pacienți (2506) 401 pacienți au fost la st. I; 1227 – la st. II; st. III – 803; st. IV – 75 de pacienți. În cadrul tratamentului acestor pacienți au fost elaborate 3 tipuri de intervenții chirurgicale.

Tabelul 2

Structura morfologică a tumorilor maligne a glandei tiroide în Republica Moldova în anii 1980-2020

| Anii | Total | dintre ei cancer stabilit | | | | | | | |
|-----------|-------|---------------------------|------|---------|------|---------|-----|---------------|-----|
| | | Folicular | | Papilar | | Medular | | Nediferențiat | |
| 1980-2020 | 6183 | 3432 | 55,5 | 2031 | 32,8 | 482 | 7,8 | 238 | 3,9 |

Tabelul 3.

Lotul de studiu după gradul de răspândire a cancerului tiroidian.

| Nr. total | St.I | | St.II | | St.III | | St.IV | | |
|-------------|------------|-------------|----------|------------|----------|-----------|----------|--------------|--|
| | T1 NoMo | T2NoMo | T2N1-2M0 | T3NoMo | T3N1-2M0 | T4N0M0 | T4N1-2M0 | T4N orice M1 | |
| | 401 | 1160 | 67 | 710 | 93 | 36 | 21 | 18 | |
| 2506 | 401 | 1227 | | 803 | | 75 | | | |

Tabelul 4

Tipurile de operații în funcție de gradul de răspândire a cancerului tiroidian.

| Operații tipice | Tipul operației | Total | St.I (401) T1N0M0 | St.II (1225) | | St.III (805) | | St.IV | | T4 orice N orice M1 |
|-------------------------------|---|-------------|----------------------|--------------------------|-----------|--------------|-----------|-----------|-----------|------------------------|
| | | | | T2N1M0 | T2N1M0 | T3N0M0 | T3N1-2M0 | T4N0M0 | T4N1-2M0 | |
| | | | | Rezecția glandei tiroide | 375 | 375 | | | | |
| Rezecția subtotală | 928 | | 928 | | | | | | | |
| Rezecția maximal subtotală | 530 | | 232 | | 298 | | | | | |
| Tiroidectomia | 337 | | | | 337 | | | | | |
| Rezecții mini- invazive | 26 | 14 | 12 | | | | | | | |
| Operații lărgite și combinate | a) I tip –răspândire limitată în mușchi, țesuturi moi | 75 | | | | 75 | | | | 18 |
| | a) II tip – răspândire în laringe, faringe, esofag, n.recurent | 36 | | | | | | 36 | 21 | |
| | b) III tip – răspândire în focar primar, gangl limf.cervicali, paratraheali, mediastinali | 181 | | | 67 | | 93 | | | |
| | TOTAL | 2488 | 389 | 1172 | 67 | 710 | 93 | 36 | 21 | |

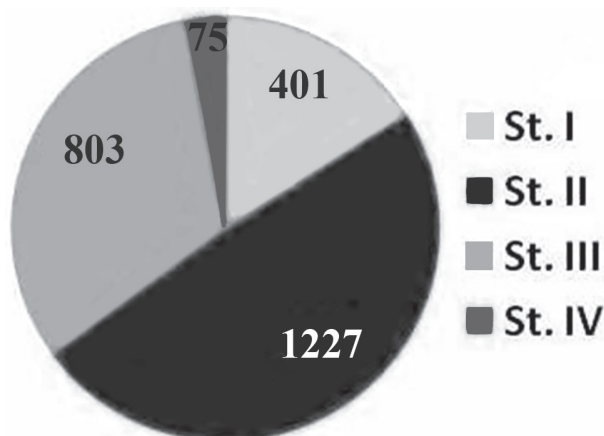


Diagrama 6. Repartizarea pacienților după stadii.

În tabelul 4 sunt prezentate tipurile de operații în funcție de gradul de răspândire al cancerului tiroidian în lotul de 2488 de pacienți (18 pacienți din 2506 au primit tratament paliativ pentru cancer tiroidian cu Mt la distanță). Din tabel constatăm, că s-au efectuat 2196 de operații tipice și 292 operații lărgite și combinate.

Operații tipice în cazul capsulei intacte a glandei tiroide

1. Acest tip de operații a fost elaborat în rezultatul analizei a 12.366 de procese pretumorale (adenom, gușa nodulară, struma Hashimoto, gușa autoimună difuză, nodulară, chisturi tiroidiene);

2. Cancer tiroidian incipient, T1N0M0

Din operații tipice profesorii Constantin și Gherghe Țibîrnă a elaborat metodele chirurgicale de tratament în volum de rezecția maximal subtotală și de tireoidectomia cu păstrarea glandilor paratiroidiene.



Legenda chirurgiei oncologice din Rusia renumitul profesor A.I. Paces cu elevul său, profesorul Gh. Țibîrnă. Conferința Oncologică, Chișinău, octombrie 2007.

Descrierea operației „Rezecția maximal subtotală a glandei tiroide” elaborate și împlimentate de chirurgii Constantin și Gherghe Țibîrnă.

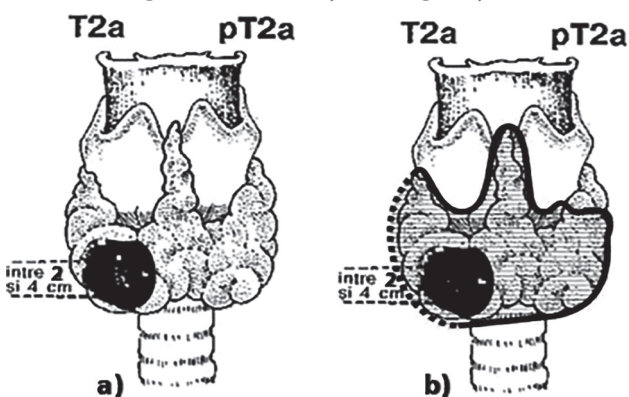


Figura 1. a) Tumora între 2 și 4 cm în dimensiunea cea mai mare în limitele glandei tiroide; b) Schema operației tipice „rezecția maximal subtotală a gl. tiroide (excizia lobului afectat, a istmului și lobului contralateral cu lăsarea țesutului restant în regiunea intrării nervului recurent în laringe (2-3 cm).

Rezecția maximal subtotală a glandei tiroide

Acest tip de intervenție chirurgicală a fost efectuat la 530 de pacienți, la care procesul tumoral afecta ambii lobi și istmul tiroidian st. IIa (232), st. IIIa (208).

Tehnica operației: operațiile s-au efectuat sub anestezie generală în poziția pacientului culcat pe spate cu capul retroflexat. Se efectua incizia cutanată de tip Kocher cu modificarea, elaborată în clinica noastră (linia inciziei trece pe linia incizurii jugulare și se prelungește până la ½ suprafeței mușchilor sternocleidomastoidieni). Instrumental se îndepărtează mușchii sternohioidian și sterno-tiroidian. Operația de excizie a tumorii o începem din partea, unde, conform spuselor bolnavului, au apărut pentru prima dată simptomele afecțiunii.

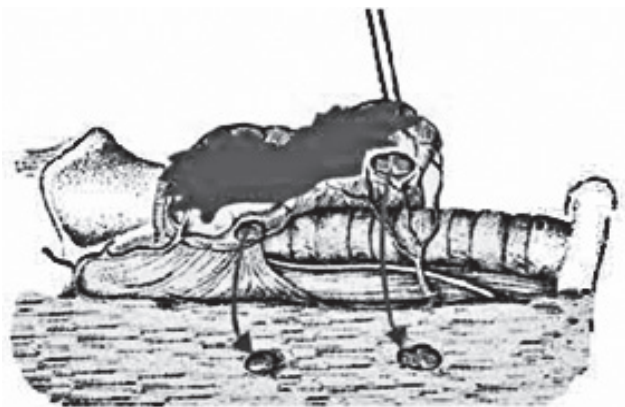


Figura 2. Afectarea suprafeței laterale a glandei tiroide până în zona glandelor paratiroidiene fără afectarea lor.

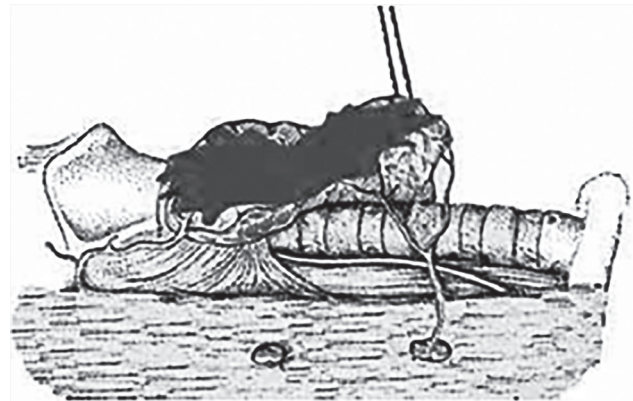


Figura 3. Schema operației rezecția maximal-subtotală a glandei tiroide. Momentul mobilizării și transplantării glandelor paratiroidiene cu fasciculul vascular în mușchii sternocleidomastoidian.

Se vizualizează polul superior, după care se aplică ligatura pe fasciculul tiroidian superior. În regiunea polului inferior se vizualizează și se păstrează nervul recurent, în locul intrării nervului recurent în laringe se lasă țesut glandular tiroidian sănătos în volum de cca 3-5gr. În regiunea polului inferior se separă și se leagă fasciculul vascular inferior. În caz dacă glandele paratiroidiene nu sunt afectate, se separă și se păstrează artera tiroidiană medială, iar glandele pa-

ratiroidiene sunt coborâte și implantate în țesutul adipos dintre trahee și esofag. Conservându-le astfel, noi păstrăm funcția acestor glande, importante pentru metabolismul de calciu în organism (fig. 2).

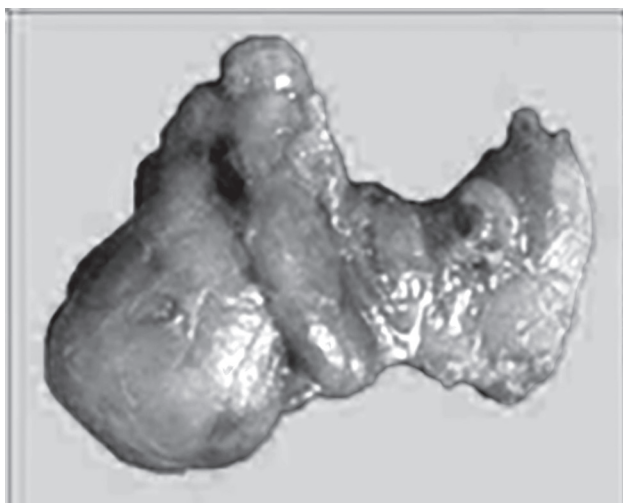


Figura 4. Macropreparat. Lobul afectat al glandei tiroide și istmul îndalaturate după intervenția „rezeecția maximal-subtotală a glandei tiroide”




Figura 5. Piesa operatorie prezentată după secționare. Se apreciază nodul tumoral dur în lobul afectat (1), bine delimitat de 2,2x1,8 cm, culoare roză-surie, și un alt nodul tumoral în istm (2), de cca 0,3x0,4 cm, albicios, bine delimitat.

Lobul afectat și istmul se mobilizează, capul bolnavului este întors respectiv în partea opusă și operația continuă la celălalt lob. Operația decurge în aceleași etape cu păstrarea obligatorie a nervului recurent și a țesutului glandular sănătos (3-5 g) în regiunea penetrării nervului în laringe. În caz dacă procesul tumoral s-a răspândit până în imediata apropiere de glandele paratiroidiene noi le transplantăm în mușchiul sternocleidomastoidian. Operația este reprezentată schematic în fig. 3.

Caz clinic (1).

Pacienta, a.n. 1957, s-a tratat în secția „Tumori cap și gât” a IOM de pe 30.11.2012. până pe 10.12.2012. cu diagnosticul: „Ca glandei tiroide st.III, $T_3N_0M_0$ ”. La internare bolnavaprezenta o formațiune tumoroa-

să ce afecta lobul drept de 1,5x2,0 cm, în lobul stâng al glandei tiroide – nodul de 1,5x2,8 cm. Disconfort periodic la deglutiție, uneori sufocare. Citologia nr 9868-68/2012 Carcinom papilar al lobului drept. Pe 03.12.2012, sub anestezie generală intravenoasă a fost efectuată intervenția chirurgicală „Rezeecția maximal subtotală a glandei tiroide”. (Fig. 4, 5.) În perioada postoperatorie s-a înregistrat o eritemare moderată a țesuturilor moi adiacente plăgii, care s-a resorbit ulterior. S-au efectuat pansamente riguroase. Plaga s-a epitelizat per primam, sutura intradermală sustrasă la a 7-ea zi postoperator. Cosmetic favorabil. Rezultatul histologic nr. 69164-73/05:

„Carcinom combinat: papilar – medular, cu arii de hialinoză și hemoragii în lobul drept cu invazia tumorală în capsulă. În lobul stâng două focare câte 2 mm în diametru de carcinom analogic carcinomului din lobul drept. Capsula tiroidiană a lobului stâng intactă” (Fig. 6).

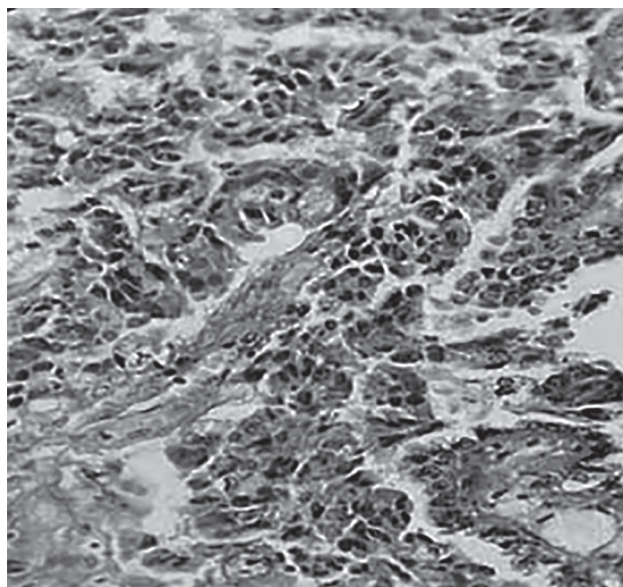


Figura 6. Carcinom combinat papilar-medular, cu arii de hialinoză, cu invazia tumorală a capsulei (săgeata indică)

De pe 17.12.12 până pe 25.01.13 a primit o cură de radioterapie DS 50Gy. În stare satisfăcătoare este externată la domiciliu sub evidența oncologului și endocrinologului la locul de trai, patru ani fără recidiv. Vindecată timp de 4 ani.

De pe 17.12.12 până pe 25.01.13 a primit o cură de radioterapie DS 50Gy.

În stare satisfăcătoare este externată la domiciliu sub evidența oncologului și endocrinologului la locul de trai, patru ani fără recidiv. Vindecată timp de 4 ani.

Caz clinic (2)

Pacienta, a.n. 1975, s-a tratat în secția „Tumori cap și gât” a IMSP Institutul Oncologic de pe 11.12.2012 până pe 18.12.2012 cu diagnosticul: „Ca glandei tiroide $T_3N_0M_0$ St. IIIa”. La adresare prima-

ră bolnava prezenta: tumefiere indurativă în regiunea lobului drept de 1,56 x 3,84 cm în diametru, bine conturată, disconfort periodic la deglutiție, senzație de "nod" în gât, slăbiciune generală, astenie progresantă.

În mod planificat pe 13.12.2012, sub anestezie generală intravenoasă a fost efectuată intervenția chirurgicală în volum de „**Rezecția maximal subtotală a glandei tiroide**” (Fig. 7). Perioada postoperatorie a decurs relativ satisfăcător. Plaga s-a epitelizat per primam, suturile sustrase la a 6-ea zi postoperator. Concomitent la pacientă s-a manifestat clinica de hipocalciemie postrezețională moderată, care a fost cupată prin administrarea intravenos a sol. CaCl – 10% cca 15 ml zilnic. S-a administrat tratament conservativ corespunzător.

Rezultatul histologic nr. 99515-20/2012: „**Carcinom papilar cu hialinoză, multiple calcinate cu infiltrarea capsulei pe stânga, adenome foliculare coloido-chistice în lobul drept**” (Fig. 8). În stare satisfăcătoare bolnava este externată la domiciliu sub evidența oncologului și endocrinologului.

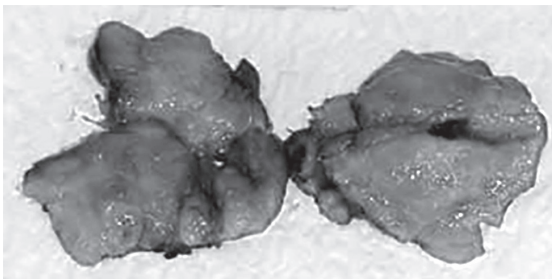


Figura 7. Macropreparat. Parenchima ambilor lobi afectați de tumoare, culoare roză, diam. 3 cm cu afectarea capsulei.



Figura 8. Micropreparat. Cancer papilar cu hialinoză și calcinate și invazia capsulei tiroidiene.

Indicații:

1. Tab. L-Thyroxin 100 mg dimineța.
2. Tab. Calciu+ Vit. D3 – câte 1 past. 2 ori/zi.
3. Evidența la oncolog și endocrinolog la locul de trai.
4. Control la IMSP IO peste 1 lună, în prezent timp de 4 ani sănătoasă.

Caz clinic (3)

Pacienta, a.n. 1964, s-a tratat în secția „Tumori cap și gât” a IMSP Institutul Oncologic de pe 09.03.2011 până pe 15.03.2011 cu diagnosticul „**Struma Hashimoto a glandei tiroide. Stare după tratament chirurgical**”.

În mod planic pe 09.03.2011, sub anestezie generală intravenoasă a fost efectuată intervenția chirurgicală în volum de „**Rezecția maximal subtotală a glandei tiroide**”, după metoda descrisă mai sus (Fig. 9).

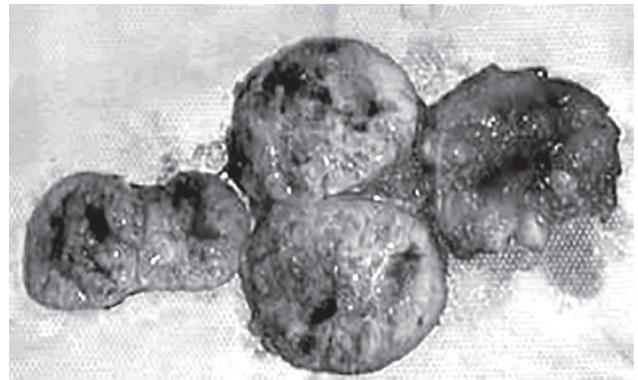

Figura 9. Macropreparat. Glanda tiroidă excizată. Tumoarea afectează ambii lobi tiroidieni, mai ales istmul cu dimensiuni de 2,5 cm în diametru, la secțiune se vizualizează sectoare de hemoragie, și calcinate.

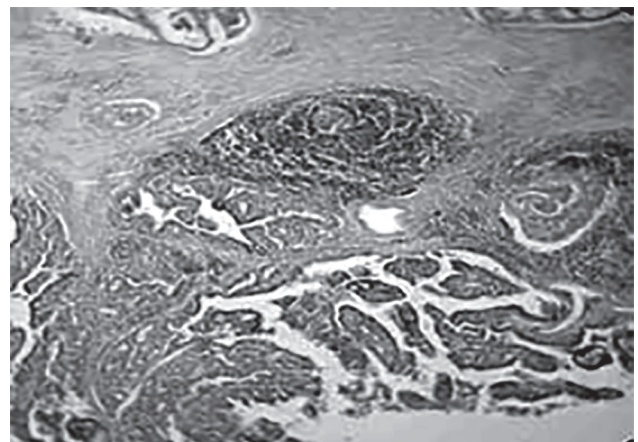


Figura 10. Carcinom papilar cu hialinoză cu infiltrarea capsulei pe fundal de strumă Hashimoto. În unele sectoare ale tumorii se vizualizează calcinate.

Perioada postoperatorie a decurs relativ satisfăcător. Plaga s-a epitelizat per-primam, suturile s-au înlăturat toate la a 6-a zi postoperator. Concomitent s-a administrat tratament conservativ corespunzător. Analiza generală a sângelui, biochimia, coagulograma sângelui – în limitele normei. RPR – negativ (09.03.11), grupa sangvină O (I), Rh pozitiv (09.03.11).

Rez. histologic postoperator nr. 18704-15/2011: Cancer papilar pe fond de strumă Hashimoto (Fig. 10). În stare satisfăcătoare se externează la domiciliu.

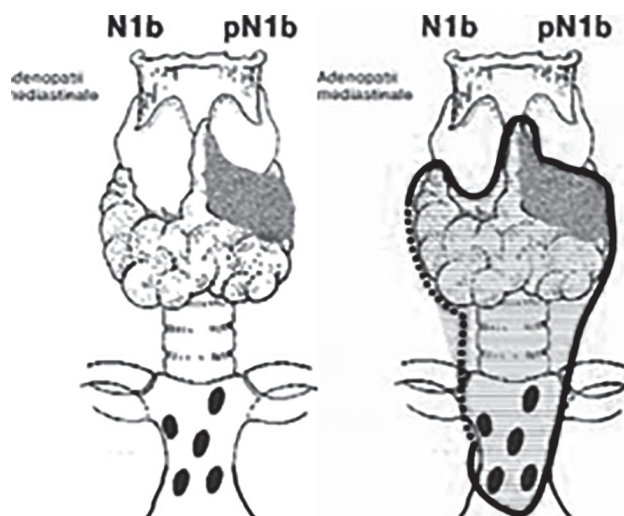
Indicații:

1. Evidența la medicul de familie și la endocrinolog la locul de trai.
2. Pulb. Calciu+ Vit. D3- un pliculeț de 2 ori/zi o lună.
- 3.Tab. L-Thyroxin 100 mcg/zi.
- 4.Controlul hormonilor tiroidieni T3, T4, TSH și a calciului seric peste o lună.
- 5.Control la Policlinica IOM peste 3 luni, în prezent sănătoasă, 5 ani.

Trebuie de menționat rolul profesorii Constantin Țîbîrnă și Nicolae Gladun în elaborarea implementării volumului de operații unicele lărgite și combinate.

Caz clinic. Schema intervenției chirurgicale.

Tiroidectomia combinată cu sternotomie cu evadarea ganglionilor limfatici paratraheali, mediastinali, anteriori și posteriori (T4b).



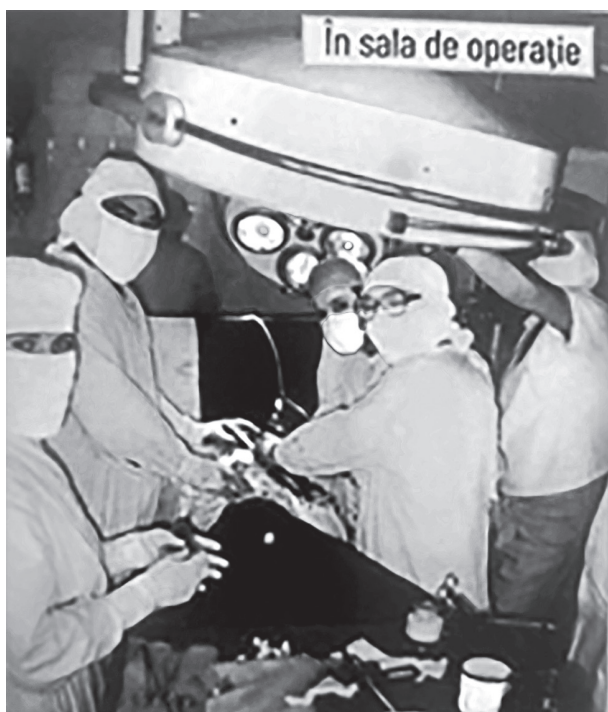Schema operației combinate:

Tiroidectomia combinată cu sternotomia cu evadarea ganglionilor limfatici cervicali paratraheali mediastinali (nivelul V).

Caz clinic.

În data de 12.02.2007, pacienta C., a.n. 1987, a fost internată în secția „Chirurgia tumorilor cap și gât” a Institutului Oncologic din Moldova cu diagnosticul „Cancer tiroidian T3N1bM0 st. IIIb”. La internare bolnava acuza creșterea volumului glandei tiroide, prezența unui nodul tumoral în lobul drept al glandei tiroide, senzație de corp străin, dificultăți în deglutiție, senzație de compresie în gât. La palpam am depistat mărirea ganglionilor limfatici de la nivelul gâtului pe dreapta, de consistență dură. La USG a fost detectat un nodul tumoral pe lobul drept de 4,5-3,8 cm în diametru, cu sectoare de destrucție, cu trecerea în istmul glandei, precum și afectarea ganglionilor laterali ai gâtului și a celor mediastinali. La CT a organelor mediastinale au fost depistați ganglioni limfatici măriți, începând de la marginea inferioară a claviculei până la arcul aortic.

În data de 20.02.2007, sub anestezie generală a fost realizată operația combinată „Tiroidectomie cu excizia fasciei țesutului cervical pe dreapta+tor-

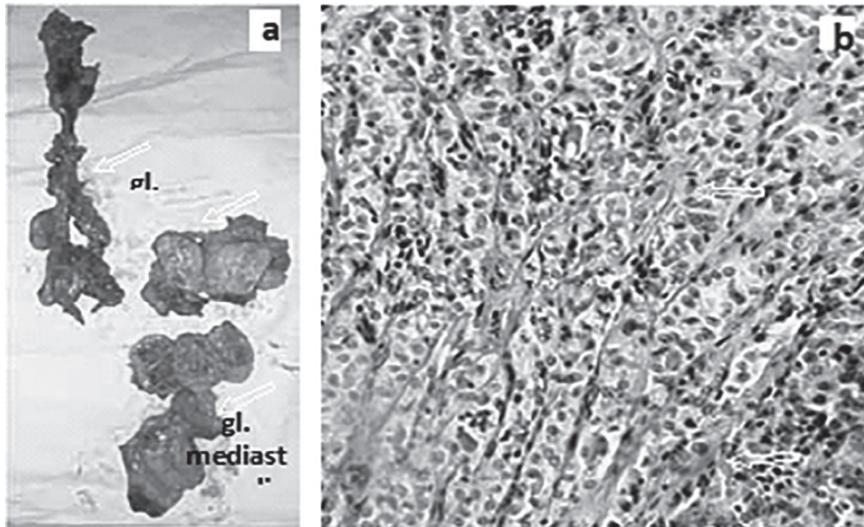


Profesorului Nicolae Gladun în timpul operației.

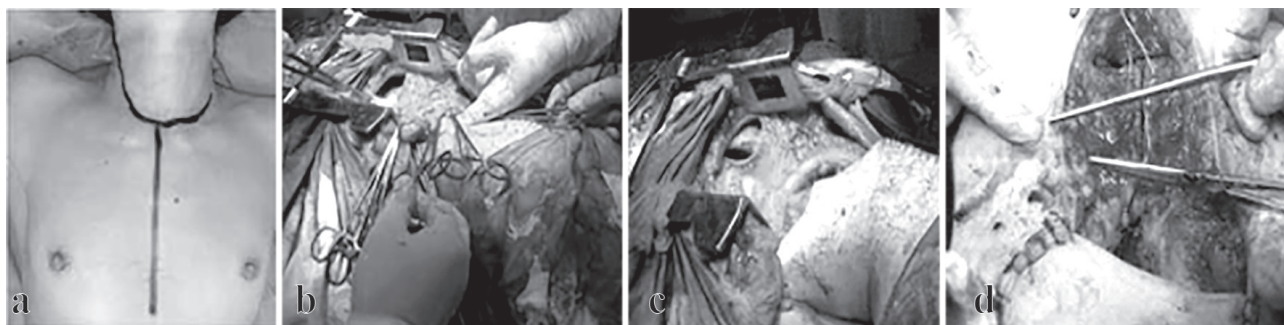

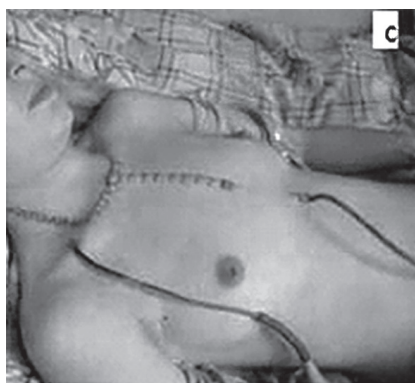Figura 11. Etapele operației: a) schematic linia inciziei cutanate în regiunea cervicală și partea interioară a sternului; b) mai întâi s-a efectuat etapa cervicală a evadării ganglionului în teacă pe dreapta, apoi etapa mediastinală după sternotomie momentul evadării ganglionilor limfatici mediastinali; c) câmpul operator după evadarea ganglionilor limfatici mediastinali se vizualizează cârja aortei; d) momentul osteosintezei sternului cu ajutorul sârmei metalice.

cotomie cu extirparea ganglionilor limfatici mediastinali+timectomie”. (Etapa mediastinală a fost efectuată de prof. N. Gladun), (fig. 11). Perioada postoperatorie a decurs fără complicații, rana s-a vindecat per primam, tuburile de drenaj active ale mediastinului au fost scoase peste 5 zile.

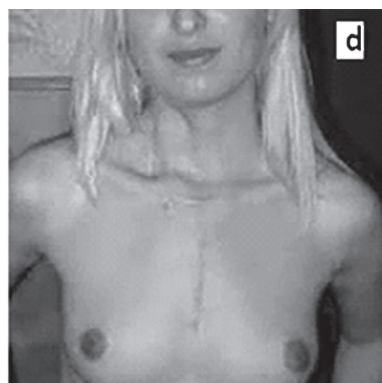

Macropreparat: se vizualizează glanda tiroidă cu afectarea ambilor lobi, sus în dreapta – ganglionii limfatici cervicali, jos în dreapta – ganglionii limfatici mediastinali

Carcinom folicular cu afectarea capsulei tiroidice slab diferențiat. Metastaze în toți ganglionii limfatici cervicali și mediastinali



Pacienta prima zi după operație. drenaje aspirative în plaga cervicală și mediastin.



Pacienta peste trei luni după operație.

Figura 12. Tirodectomie combinată cu sternotomia cu evadarea ganglionilor limfatici paratraheali, mediastinali, anteriori și posteriori.

Rezultatul cercetărilor histologice postoperatorii Nr. 10781-90 / 2007: „**Cancer folicular slab diferențiat cu afectarea capsulei glandei. Metastaze în toți ganglionii limfatici examinați la nivelul gâtului și mediastinului. În timus a fost relevată hiperplazia corticală și formațiuni chistice**”.

În plan combinat pacienta a primit o cură postoperatorie de radioterapie în regiunea cervicală a glandei tiroide pe dreapta, doza – 45 Gy. În regiunea mediastinului – 30 Gy. Tratament hormonal de substi-

tuire. Sănătoasă timp de 9 ani. Căsătorită. A născut o fetiță sănătoasă.

Concluzii:

1. Incidența cancerului glandei tiroide sa mărit de 4 ori, în 1980 – 70 de bolnavi (1,7‰), în 2020 – 294 de bolnavi (8,3‰). Indicele mortalității s-a

stabilizat: 1980 – 0,4‰, 2020 – 0,6‰. Indicele prevalenței sau mărit 17 ori, 1980 – 6,4‰, 2020 – 120,5‰.

În funcție de sexe cancerului tiroidian a constituit în mediu la femei – 87%, la bărbați 13%, raportul fiind 9:1.

2. Cum se explică incidența mai înaltă a afecțiunilor glandei tiroide la femei:

În sfera activității hormonale la femei au loc fluctuații fiziologice considerabile pe parcursul vieții

(pubertatea, instalarea ciclurilor menstruale, graviditatea, nașterile, avorturile, involuția climacterică ș.a.) în activitatea hormonală. În rezultat au loc fluctuații și în activitatea glandei tiroide, ea fiind unul dintre cele mai labile glande hormonale.

Morfologic menționăm că pe primul loc să află cancerul folicular (55,5%), pe locul doi – papilar (32,8%), locul trei – cancerul medular (7,8%), ultimul loc – nediferențiat (3,9%).

3. Au fost elaborate trei tipuri de intervenție chirurgicală în tratamentul cancerului tiroidian: operație tipice, operație lărgite și combinate.

Din operație tipice profesorii Constantin și Gheorghe Țîbîrnă a elaborat și implementat – Rezecția maximal subtotală a glandei tiroide cu transplantarea glandelor paratiroidiene cu fasciculul vascular în mușchiul sternocleidomastoidian.

Din operație atipice, împreună cu profesor Nicolae Gladun a elaborat intervenție chirurgicală Tiroidectomia combinată cu sternotomie cu evidarea ganglionilor limfatici paratraheali, mediastinali, anteriori și posteriori (T4b).

Bibliografie.

1. Anestiadi Z. „Epidemiologia patologiei tiroidiene în R. Moldova”. Materialele Conferinței științifice dedicate jubileului de 190 de ani de la fondarea Spitalului Clinic Republican. 20.12. 2007, Artamedica, Ediție specială.

2. Cebotari A. Ecografia glandei tiroide, paratiroide și salivare. Editura „Universul”, Chișinău, 1996, 231 p.

3. Cernii A., Iacovleva I., Bogdanscaia N. et al. Aspecte morfologice ale invaziei tumorale. Conferința Oncologilor din Moldova. 1995: 58-69.

4. Cernii A., Țîbîrnă A., Clipca A., Toderăș M. Carcinomul medular tiroidian: revista literaturii și date proprii. Buletinul Academiei de Științe a Moldovei, științe medicale, nr.4 (13), Chișinău, 2007, p.126-130.

5. Clipca A. „Aspecte clinico-morfologice ale cancerului tiroidian „ocult” și „incipient”, Autoreferat, disertație de doctor în medicină. Chișinău, 2008, p.27.

6. Hotineanu V.T., „Chirurgie. Curs selectiv”, Chișinău, 2008, p. 847. Capitolul II „Bolile chirurgicale ale tiroidei” p. 61-80.

7. Melnic B., Țîbîrnă Gh., Duca Gh., Cica C. Chimia, Stresul; Tumoarea. Ed. „Universul”, 1997.

8. Mîndruță-Stratan Rodica. Aspecte clinico-genetice a cancerului tiroidian. Autoref. tezei de doctor în medicină. Chișinău, 2012, p. 34.

9. Stratan Valentina, Șutkin Vladimir, Bilba Valeriu., “Teoria ereditară a cancerului pulmonar”. Revista de Știință, Inovare, Cultură și Artă „Akademos”. Nr. 3(38) / 2015.

10. Țîbîrnă A. Aspecte epidemiologice ale morbidității prin adenom, tiroidită autoimună și cancer tiroidian în Republica Moldova. Buletinul Academiei de Științe a Moldovei, științe medicale, nr.5 (19), Chișinău, 2008, p.282-286.

11. Țîbîrnă A. (MD) Brevet de invenție Nr. 3004. Metoda de tiroidectomie lărgită inferioară în cancerul glandei tiroide. 2006.03.31. BOPI 3/2006.

12. Țîbîrnă Gh. „Ghid clinic de oncologie”. Editura „Universul”, Chișinău, 2003, 828 p., Capitolul 12.7. Cancerul glandei tiroide, pp. 268-282.

13. Vudu L. „Viziuni moderne asupra clinicii, diagnosticului și terapiei hipotiroidismului (Revista literaturii). Buletinul Academiei de Științe a Moldovei. Științe Medicale Nr. 4(45), 2014.

14. Блохин Н.Н., Петерсон Б. Е. “Клиническая онкология”. Москва, 1979, Т. I, с.184-230.

15. Валдина Е.А. “Папиллярный рак щитовидной железы: (особенности клиники, морфологии и лечебной тактики): Автореф. докт. дис. – Ленинград, 1981, с. 45.

16. Гнатышак А.И. “Рак щитовидной железы”. Киев, 1962, с.155.

17. Заридзе Д.Г. Зоб и эпителиальные опухоли щитовидной железы: Автореф. дис. докт. – М., 1978, с.28.

18. Пачес А.И., Пропп Р.М. “Рак щитовидной железы”. Москва. “Медицина”, 1985, 320 стр.

19. Пачес А.И., Пропп Р.М. “Опухоли головы и шеи” М., 1997, с.379-408.

20. Романчишен А.Ф., Колосюк В. А. “Рак щитовидной железы у беременных”. Амбулатор. хирургия, 2004, №3, с.27-29.

21. Фурдуй, Ф.И. Физиологические механизмы стресса и адаптации при остром действии стресс-факторов: [моногр.] / Ф. И. Фурдуй; отв. ред. : С. Х. Хайдарлиу; АН МССР. Ин-т Зоологии и Физиологии. — Кишинев : Штиинца, 1986. — 239 p.