

CZU: 616.315-007.254-089.844-053.2

DOI: <https://doi.org/10.52692/1857-0011.2022.2-73.06>

## REABILITARE CHIRURGICAL-ORTODONTICĂ A COPIILOR CU DESPICĂTURI TOTALE UNILATERALE

<sup>3</sup>RAILEAN Silvia dr. șt. med., conf. univ.,<sup>1</sup>ABABII Ghenadie, student anul 5,<sup>2</sup>POȘTARU Cristina, dr. șt. med.,<sup>3</sup>GRANCIU Gheorghe, dr. hab. șt. med., conf. univ.,<sup>3</sup>BOBEICO Victor, doctorant,<sup>1</sup>Facultatea de Stomatologie, USMF „Nicolae Testemițanu”<sup>2</sup>Catedra de propedeutică stomatologică „Pavel Godoroja”, USMF „Nicolae Testemițanu”<sup>3</sup>Catedra de Chirurgie Oro-maxilo-facială Pediatrică și Pedodonție „Ion Lupan”, USMF „Nicolae Testemițanu”*silvia.railean@usmf.md*

### Summary: Orthopedic and surgical rehabilitation children with unilateral cleft/palate.

**Introduction.** Maxillofacial fissures are the most common form of congenital malformations of the face and the maxillofacial region. These forms of malformations may vary from simple shapes to particularly non-specific forms. The cleft lip and palate are characterized by anatomical and functional disorders. In unilateral total splits, anatomical disorders are characterized by bone deformities. The upper jaw is divided into two segments by the fissure that passes on the upper lip, alveolar and hard palatal process and soft palatal region. The clinical manifestations of these forms of malformations appear with severe aesthetic facial deformities and functional disorders that can lead to a chain of clinical diseases that endangers even the vital functions of the child.

**Background.** During the years of research in order to find a better optimal way to treat the cleft palate, there was described a lot of controversy methods and steps to reduce the dimension of the cleft, using prenasoalveolar molding appliances and different types of surgical methods (one or 2 steps plasty of the palate).

**Materials and methods.** Six patients with total palatal splitting were examined. There were done impression and obtained study gypsum models during preoperative to the primary stage of plasty and postoperatively to the secondary stage of plasty of the hard palate.

**Results.** According to the measurements and calculations, we came to the conclusion that the two-stage plasty, only with passive therapy of separation of the nasal cavity from the oral cavity with the help of palatal plates, has a displacement efficiency of the splitting segments of 46%, while one-stage palatal plasty with active preoperative nasal-alveolar molding with intermaxillary traction has a closure value of 76% (after Elcin).

**Conclusion.** One-stage cleft palate surgery, which preoperatively undergoes orthodontic nasal-alveolar molding therapy, is more effective in closing the cleft at the level of the alveolar processes than two-stage plastic surgery without preoperative nasal-alveolar orthodontic therapy.

**Key words:** presurgical orthopedic, nasoalveolar molding, cleft lip and palate.

### Rezumat: Reabilitare chirurgical-ortodontică-ă copiilor cu despicături totale unilaterale.

**Introducere.** Despicăturile labio-maxilo-faciale sunt cele mai frecvente forme de malformații congenitale ale feței și a regiunii oro-maxilo-faciale. Aceste forme de malformații pot apărea deosebit de variate, de la forme simple la forme deosebit de compuse. Despicăturile de buză și de palat se caracterizează prin dereglări anatomice și funcționale. În despicăturile totale unilaterale, dereglările anatomice se caracterizează prin deformații osoase. Maxilarul superior este despărțit în două segmente de către fisura care trece pe buza superioară, apofiza alveolară și palatul dur și moale. Manifestările clinice ale acestor forme de malformații, apar cu deformații severe estetice ale feței și tulburări funcționale care pot duce la un lanț ireversibil de boli clinice generale ce pot pune în pericol chiar și funcțiile vitale ale copilului.

**Actualitatea temei.** Pe parcursul anilor de cercetări, cu scopul de a găsi o cale mai optimă de tratare a despicăturilor de palat, au fost descrise mai multe metode controversate și etape chirurgicale de închidere a breșei despicăturii, folosind terapia prechirurgicală ortodontică de redresare nazoalveolară și respectiv plastiile de palat într-o etapă sau în două etape chirurgicale. Materiale și metode: Au fost examinați șase pacienți cu despicături totale a palatului, în care au fost obținute amprente și modelele de studiu din gips înainte de etapa primară de plastie și după etapa secundară de plastie a palatului.

**Rezultate.** În urma măsurărilor și calculelor efectuate, am ajuns la concluzia că plastia în două etape, cu terapie pasivă de separare a cavității orale de cavitatea nazală cu ajutorul plăcilor palatine, dar fără terapie prechirurgicală ortodontică cu ajutorul benzilor de redresare nazo-alveolară, are o eficiență de 46%, pe când plastia într-o etapă, dar cu acordarea priorității terapiei prechirurgicale cu tracțiune intermaxilară periorală, după studiile Elcin, are o eficiență de închidere a breșei de 76%.

**Concluzie.** Plastia într-un timp, ce este supusă preoperator terapiei ortodontice de redresare nazo-alveolară, este mai eficientă în închiderea breșei despicăturii la nivelul apofizei alveolare, decât plastia în doi timpi fără terapie prechirurgicală ortodontică.

**Cuvinte cheie:** Ortopedie presurgicală, turnare nazoalveolară, buza despicată și palatul.

**Резюме:** Хирургическая и ортодонтическая реабилитация детей с полной односторонней расщелины.

**Ведение.** Губно-челюстно-лицевые расщелины являются наиболее распространенными формами врожденных пороков развития лица и челюстно-лицевой области. Эти формы пороков развития могут быть самыми разнообразными, от простых форм до особенно сложных форм. Расщелина губы и неба характеризуется анатомическими и функциональными нарушениями. При односторонних тотальных расщелинах анатомические нарушения характеризуются деформациями костей. Верхняя челюсть делится на два сегмента щелью, проходящей над верхней губой, альвеолярным отростком и твердым и мягким небом. Клинические проявления этих форм пороков развития проявляются выраженными эстетическими деформациями лица и функциональными нарушениями, которые могут привести к необратимой цепи общеклинических заболеваний, угрожающих даже жизненно важным функциям ребенка.

**Актуальность.** За годы исследований, с целью поиска более оптимального способа лечения расщелины неба, было описано несколько спорных методов и хирургических этапов закрытия расщелины с использованием ортодонтической предоперационной терапии носового альвеолярного восстановления и пластики неба, соответственно, в один или два хирургических этапа.

**Материалы и методы.** Были обследованы 6 пациентов с тотальными расщеплениями неба, у которых были получены гипсовые отпечатки пальцев и учебные модели до первичного этапа пластики и после вторичного этапа пластики неба.

**Результаты.** На основании проведенных измерений и расчетов мы пришли к выводу, что двухэтапная пластика, с пассивной терапией отделения полости рта от полости носа с помощью небных пластин, но без ортодонтической дооперационной терапии с помощью назоальвеолярных ректифицирующих тяжей, имеет эффективность 46%, в то время как пластика в один этап, но с приоритетом предоперационной терапии с периоральной межчелюстной тягой, по данным исследований Эльчина, имеет эффективность закрытия щели 76%.

**Выводы.** Однократная пластика, предоперационно подвергающаяся ортодонтической назоальвеолярной ректификации, более эффективна в закрытии расщелины на уровне альвеолярного отростка, чем двухэтапная пластика без ортодонтической предоперационной терапии.

**Ключевые слова:** дооперационная ортопедия, носоальвеолярное формование, расщелина губы и неба.

## Introducere.

Despicăturile cranio-faciale reprezintă malformații congenitale ale craniului și ale feței, ce se caracterizează prin întreruperea continuității faciale, cu deficiențe de țesut provenite prin perturbări de coalescență în perioada embrionară de dezvoltare intrauterină. Ele au forma unor dehiscențe ce despart structurile faciale, care în timpul dezvoltării embrionare au fost independente și nu a avut loc fuziunea acestora. Despicăturile labio-maxilo-palatine ocupă locurile 3-4 în patologiile congenitale cranio-faciale, dar după complicațiile anatomice și funcționale care le produc, ele se plasează pe primul loc, adică ele fac parte din clasa de defecte congenitale care desfigurează cel mai grav regiunea cranio-facială. Pacienții cu despicături de buză și de palat, au probleme asociate cu deformații anatomice, tulburări de dezvoltare, tulburări de deglutiție, tulburări de alimentație (alaptarea), probleme dentare de erupție, malocluzii, probleme de fonetică, tulburări articulare, unele tulburări otorinolaringologice, tulburări psihologice și anomalii congenitale asociate în care despicăturile reprezintă o parte componenta acestora.

Cu toate că despicăturile cranio-faciale ocupă locul întâi după complicațiile anatomo-funcționale, ce dereglează cel mai grav structura și funcția masivului facial, informațiile cu privire la originea acestora

sunt limitate și deseori poartă un caracter unic, cu prezentare de cazuri izolate, cu un termen mic de supraviețuire și studiu. Datorită frecvenței rare, studierea, evaluarea statistică și clasificarea despicăturilor cranio-faciale în literatura de specialitate este dificilă și controversată. Despicăturile în regiunea cranio-facială apar într-o variată gamă de forme clinice: de la despicături obișnuite ale buzei, palatului dur și celui moale, până la desfigurări faciale impresionante. Datorită complexității regiunii cranio-maxilo-faciale, acestea constituie cauzele fundamentale ale dereglărilor de funcție ale tuturor organelor din regiunea respectivă, dar și altor sisteme de legătură. Astfel o dată cu progresul tehnico-științific, apar noi metode de tratament, ce include un complex individualizat de ameliorare, remodelare ortodontico-chirurgicală a nou-născutului, în diferite etape, de la examinarea și stabilirea diagnosticului, pregătirea preoperatorie de redresare a țesuturilor moi și dure până la tratamentul propriu-zis chirurgical, individualizat pentru fiecare caz clinic sub mai multe aspecte.

Despicăturile labio-maxilo-faciale sunt cele mai frecvente forme de malformații congenitale ale feței și a regiunii oro-maxilo-faciale. Aceste forme de malformații pot apărea deosebit de variate de la forme simple la forme deosebit de compuse [1]. Despicātu-

rile de buză și palat se caracterizează prin dereglări anatomice și funcționale. În despicăturile totale unilaterale dereglările anatomice se caracterizează prin deformații osoase. Maxilarul superior este despărțit în două segmente de către fisura care trece pe buza superioară, process alveolar și palatal dur și moale. Manifestările clinice ale acestor forme de malformații apar cu deformații severe estetice faciale, prin turtirea aripii nazale și lățimea considerabilă a planșeului nazal pe partea afectată. Cartilagul narinar pe partea afectată este deplasată lateral și inferior care se manifestă prin depresiune vârful nasului, alungirea aripii nazale, deplasarea oblică a columelei și prominența planșeului nazal [4]. În situațiile când se asociază cu despicăturile de palat septul nazal împreună baza nasului este deplasat spre partea neafectată [3]. Cu cât mai mare este distanța planșeului nazal, cu atât mai severe sunt deformațiile nazolabiale și care generează probleme în plastia primară care acționează la rezultatele estetice și funcționale [2].

În ultimii ani se observă o tendință de reabilitare ortopedică preoperatorie. Metodele de reabilitare folosite în perioada preoperatorie sunt contraversate. În timp ce unii savanți demonstrează avantajele reabilitării ortopedice preoperatorie, alții susțin că metodele de reabilitare preoperatorie nu au efectele necesare. Totodată sunt relatări din partea mai multor autori despre complicațiile care pot surveni în aplicarea variatelor construcții ortopedice. Aceste sunt eroziuni sau chiar necroze ale mucoasei cavității orale, eruperea precoce ale dinților de lapte etc. [9-11].

Dereglările funcționale apar imediat după nașterea copilului și se mențin pînă la adolescență și pe toată viața. Aceste manifestări includ dereglări de alimetație, de sugere, de vorbire, de asemenea sociale și psihologice [5]. De aceea managementul despicăturilor totale de buză și palat este un proces îndelungat, multidisciplinar, care începe de la nou-născut pînă la adolescență. Pe toată perioada de creștere pacienții suportă nenumărate intervenții chirurgicale. Numeroase strategii și metode de recuperare pe parcursul multor ani, au fost propuse în scopul de a reduce traumatismul chirurgical al acestor pacienți. Regiunea care înconjoară intrarea din cavitatea bucală în cavitatea nazală a fost descrisă de Victor Veau ca „*fente vraie*” care în prezent se traduce „*true cleft*”. Pe când vomer deformat „*portion du vomer incurve*” împreună cu aria de „*true cleft*” se referă la despicăturile de palat și include defectul mucoasei de pe area palatului. Toate tehnicile de intervențiile chirurgicale se efectuează cu scopul de a înlătura defectul despicăturii adevărate cu țesut și de a reproduce separarea funcțională între cavitatea nazală și cavitatea bucală [12]. Necătînd la importanța fundamentală clinică în toate tehnicile chirurgicale a despicăturii adevărate

această regiune prezintă și în prezent o importanță prioritară în examinarea anatomică a despicăturii adevărate. În acest context modificările anatomice și funcționale a despicăturii de buză și palat adevărate rezultă în modificările dimensionale ale palatului în întregime. Însușirea exactă a modificărilor anatomice determină necesitatea de mobilizare a părților moi cu rezultate de regenerare postchirurgicală și creștere.

Reeșind din cele menționate în acest studio, am hotărât să determinăm modificările anatomice preoperatorie la copii cu despicături labiale și palatine.

**Scopul studiului** este de a evalua probabilitatea de remodelare a maxilarului la copiii cu despicăturii labio-maxilo-palatine cu plastie primară în două ședințe.

#### **Obiectivele studiului:**

Evaluarea morfologică a palatului dur pe modele de studiu în perioada preoperatorie și postoperatorie.

Evaluarea metodei de reabilitare preoperatorie propuse de catedra de chirurgie omf pediatrică și pedodontie „Ion Lupan”.

**Materiale și metode:** Evaluarea morfologică a despicăturii adevărate în două planuri în perioada pre- și postoperatorie. În total au fost examinați 6 copii cu despicături unilateral totale 2 fetițe și patru băieți. În cadrul studiului efectuat, au fost obținute amprente și au fost turnate modele de studiu din gips, înainte de etapa chirurgicală primară, după care turnarea modelelor de studiu după etapa secundară a plastiei despicăturii. Pe modelele de studiu au fost trasate aceleași valori de referință ca și în studiul Elcin, la fel trasate liniile de demarcație de orientare, cum ar fi limitele apofizelor alveolare, linia Ah și crestele marginii alveolare. Astfel au fost luați în considerare anumiți parametri, care ne permit a forma unele concluzii despre reușita tratamentului chirurgical, și anume: dimensiunea de la intersecția punctului interincisival pînă la porțiunea distală a breșei despicăturii (segmentele  $a_1$  și  $a$ ), dimensiunea breșei despicăturii la nivelul discontinuității apofizelor alveolare (segmentele  $b_1$  și  $b$ ), grosimea ambelor segmente ale apofizelor alveolare (segmentele  $c_1$ ,  $d_1$ ,  $c$  și  $d$ ), dimensiunea de la porțiunea mezială a caninului temporar pînă la partea distală a breșei despicăturii (segmentele  $e_1$  și  $e$ ), segmentul de la porțiunea distală a molarilor primi temporari ipsilaterali (segmentele  $f_1$  și  $f$ ), dimensiunea de la porțiunea distală a incisivului lateral pînă la perpendiculara dusă pe linia Ah (segmentele  $g_1$  și  $g$ ) și la fel și dimensiunea de la porțiunea distală a breșei despicăturii pînă la perpendiculara dusă pe linia Ah (segmentele  $h_1$  și  $h$ ). Pentru a fi mai ușor de vizualizat segmentele și dimensiunile respective, în figurile de mai jos (Figurile 1 și 2) s-a realizat reprezentarea schițată a modelelor de studiu.



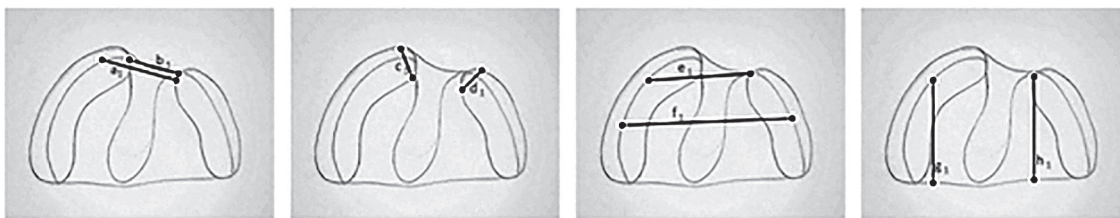


Figura 1. Reprezentare schițată a modelelor de studiu cu dimensiunile și segmentele obținute înainte de etapa primară a plastiei despicăturii.

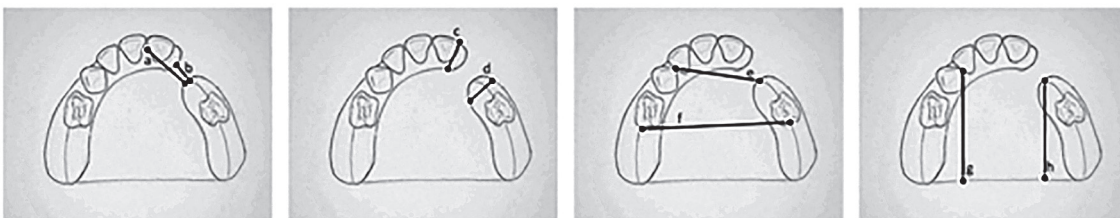


Figura 2. Reprezentare schițată a modelelor de studiu cu dimensiunile și segmentele obținute înainte de etapa secundară a plastiei despicăturii.

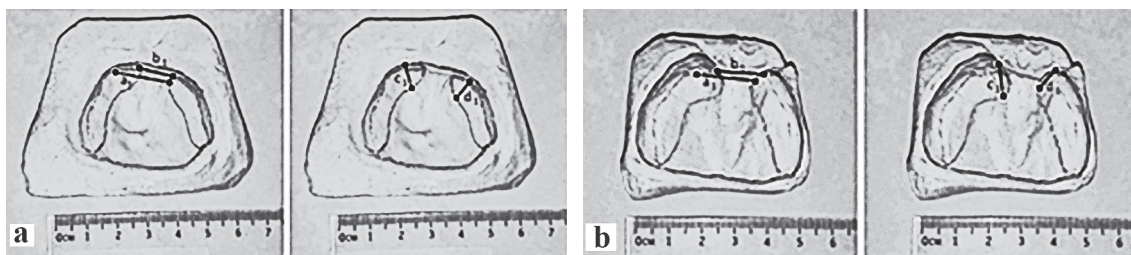


Figura 3. Modelele de studiu din gips turnate în perioada preoperatorie

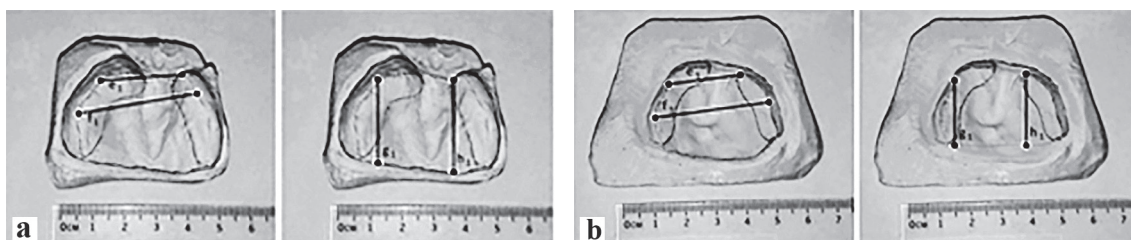


Figura 4. Modelele de studiu din gips turnate în perioada preoperatorie.

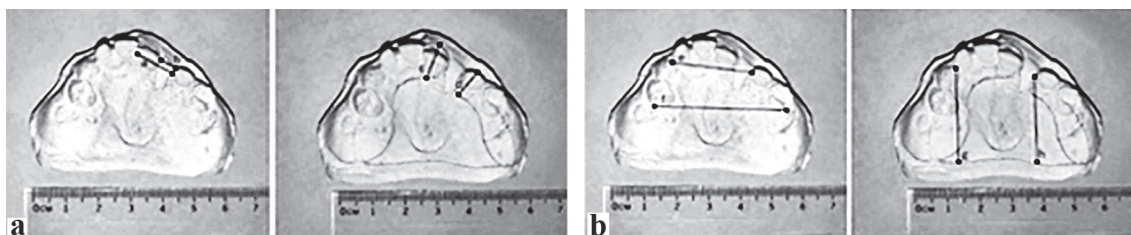


Figura 5. Modelele de studiu din gips turnate în perioada postoperatorie.

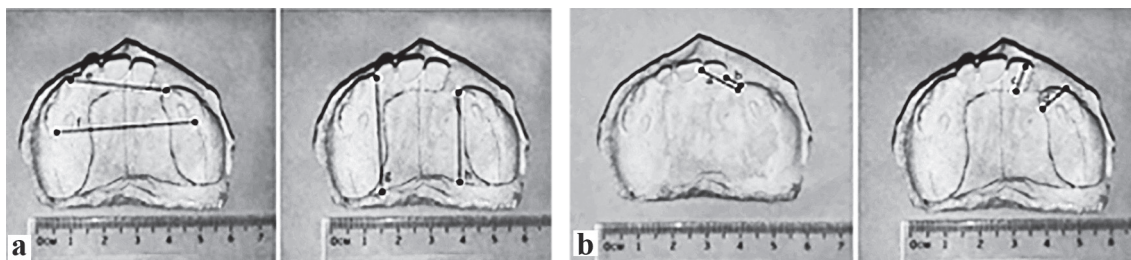


Figura 6. Modelele de studiu din gips turnate în perioada postoperatorie.

Datele obținute în studiul prezent, au fost comparate cu studiile efectuate pe același model, și segmente, în urma reabilitării morfologiei palatului dur în doar o etapă, dar cu acordarea unei priorități aparte eficienței cu remodelare activă preoperatorie, a studiului efectuat de către Elcin Esenlik, D.D.S., Ph.D. și colaboratorii, descris în articolul „Preoperative Alveolar Segment Position as a Predictor of Succesful Gingivoperiosteoplasty in Patients with Unilateral Cleft Lip and Palate” din aprilie 2018.

### Rezultate și discuții.

În urma măsurărilor efectuate pe segmentele descrise anterior, au fost calculate mediile tuturor segmentelor similare de pe modelele de studiu ale tuturor pacienților, astfel am obținut următoarele rezultate:

#### Preoperator primei etape de plastie a palatului: (Figura 3, 4)

- dimensiunea de la intersecția cu punctul interincisival până la porțiunea distală a breșei despicăturii, *segmentul a<sub>1</sub>*, cu valoarea medie de 18,5mm.

- dimensiunea breșei despicăturii la nivelul discontinuității apofizelor alveolare, *segmentul b<sub>1</sub>*, cu valoarea medie de 12,0 mm.

- grosimea ambelor segmente ale apofizelor alveolare, cu valorile medii: *segmentele c<sub>1</sub>* – 8,2mm și *d<sub>1</sub>* – 7,5mm.

- dimensiunea de la porțiunea mezială a caninului temporar până la partea distală a breșei despicăturii, *segmentele e<sub>1</sub>*, cu valori medii de 23,5mm.

- segmentul de la porțiunea distală a molarilor primi temporari ipsilaterali, *segmentele f<sub>1</sub>*, cu valori medii de 30mm.

- dimensiunea de la porțiunea distală a incisivului lateral până la perpendiculara dusă pe linia Ah, *segmentele g<sub>1</sub>*, cu valori medii de 23,5mm.

- dimensiunea de la porțiunea distală a breșei despicăturii până la perpendiculara dusă pe linia Ah, *segmentele h<sub>1</sub>*, cu valori medii de 24,5mm.

#### Postoperator celei de a 2-a etapă de plastie a palatului: (Figura 5, 6)

- dimensiunea de la intersecția cu punctul interincisival până la porțiunea distală a breșei despicăturii, *segmentul a<sub>2</sub>* cu valoarea medie de 12,5mm.

- dimensiunea breșei despicăturii la nivelul discontinuității apofizelor alveolare, *segmentul b<sub>2</sub>* cu valoarea medie de 5,5 mm.

- grosimea ambelor segmente ale apofizelor alveolare, cu valorile medii: *segmentele c<sub>2</sub>* – 10,7mm și *d<sub>2</sub>* – 10,0mm.

- dimensiunea de la porțiunea mezială a caninului temporar până la partea distală a breșei despicăturii, *segmentele e<sub>2</sub>* cu valori medii *e* – 28,0mm.

- segmentul de la porțiunea distală a molarilor primi temporari ipsilaterali, *segmentele g<sub>2</sub>* cu valori medii de *f* – 42,5mm.

- dimensiunea de la porțiunea distală a incisivului lateral până la perpendiculara dusă pe linia Ah, *segmentele h<sub>2</sub>* cu valori medii de 33,5mm.

- dimensiunea de la porțiunea distală a breșei despicăturii până la perpendiculara dusă pe linia Ah, *segmentele i<sub>2</sub>* cu valori medii de 29,0mm.

În urma analizei valorilor obținute și a unor ipoteze din literatura științifică, ce țin de zonele active de creștere și dezvoltare ale oaselor maxilare, pentru a nu crea unele controverse despre eficacitatea și evoluția valorilor segmentelor din studiu, am ajuns la concluzia că doar segmentele ce țin de dimensiunea breșei despicăturii pot fi considerate obiective în formularea unor concluzii și a unei analize obiective, adică dimensiunea de la intersecția cu punctul interincisival până la porțiunea distală a breșei despicăturii, *segmentul a<sub>1</sub>*, *a* și dimensiunea breșei despicăturii la nivelul discontinuității apofizelor alveolare, *segmentul b<sub>1</sub>* și *b*, reprezintă valorile la care este necesar de atras atenția cu privire la restabilirea morfologică a palatului, ce satisfac condiția și scopul de a închide breșa despicăturii la nivel de palat și apofize alveolare. Ideea constă în faptul că modificarea datelor de pe segmentele trasate pe modelele de studiu, sunt într-un echilibru dintre dezvoltarea fiziologică a masivului facial conform zonelor active de creștere ale osului maxilar cu predilecției la nivelul suturilor, în cazul nostru - sutura palatinală, cu manoperele pre- și postoperatorii aplicate pacientului cu dismorfisme de coalescență.

Astfel, după calculele efectuate, decalajul valorilor pre- și postoperatorii ce indică valorile modificărilor breșei despicăturii, au o tendință de a se deplasa medial, adică valorile tind să scadă, marginile despicăturii tind să se marginalizeze una de alta. Valorile ce țin de dezvoltarea și creșterea copilului conform zonelor de poziție periostală, cum ar fi grosimea apofizelor alveolare (*c<sub>1</sub>*, *d<sub>1</sub>*), segmentul ce unește porțiunile distale ale apofizelor alveolare (*e<sub>1</sub>*, *f<sub>1</sub>*) sau înălțimea perpendicularei duse din porțiunea distală a incisivilor laterali pe linia Ah (*g<sub>1</sub>*, *h<sub>1</sub>*), au o tendință de a se mări considerabil.

În cadrul evaluării morfologiei modelelor de studiu, la intervențiile de plastie a palatului în doi timpi doar cu remodelare preoperatorie pasivă cu obturatoare, decalajul segmentelor *a<sub>1</sub>* (preoperator intervenției primare) și *a* (postoperator intervenției secundare) este -6,0mm, iar *b<sub>1</sub>* și *b* este de -6,5mm (Tabelul 1). În studiul lui Elcin, în urma plastiei palatului într-un timp, cu remodelare activă nazo-alveolară cu tracțiune elastică intermaxilară, decalajul segmentelor *a<sub>1</sub>* și *a* este de -9,1mm, iar decalajul segmentelor *b<sub>1</sub>* și *b* este de -7,48mm (Tabelul 2).



Tabelul 1

**Dimensiunile medii obținute pe modelele de studiu în cadrul secției OMF pediatrică**

	Intervenția primară	Intervenția secundară	Decalajul:
Studiile în cadrul tezei	$a_1=18,5\text{mm}$	$a=12,5\text{mm}$	-6,0mm
	$b_1=12,0\text{mm}$	$b=5,5\text{mm}$	-6,5mm
	$c_1=8,2\text{mm}$	$c=10,7\text{mm}$	+2,5mm
	$d_1=7,5\text{mm}$	$d=10,0\text{mm}$	+2,5mm
	$e_1=23,5\text{mm}$	$e=28,0\text{mm}$	+4,5mm
	$f_1=30,0\text{mm}$	$f=42,5\text{mm}$	+12,5mm
	$g_1=23,5\text{mm}$	$g=33,5\text{mm}$	+10,0mm
	$h_1=24,5\text{mm}$	$h=29,0\text{mm}$	+4,5mm

Tabelul 2

**Dimensiunile medii obținute în cadrul studiului efectuat de Elcin**

	Preoperator	Postoperator	Decalajul
Studiile Elcin și colaboratorii	$a_1=17,7\text{mm}$	$a=8,6\text{mm}$	-9,1mm
	$b_1=9,8\text{mm}$	$b=2,32\text{mm}$	-7,48mm

În urma acestor calcule, am ajuns la concluzia că plastia în doi timpi, doar cu terapie pasivă de separare a cavității nazale de cavitatea orală cu ajutorul plăcilor palatine, are o eficiență de deplasare a segmentelor despicăturii de 46%, pe când plastia într-un timp cu remodelare preoperatorie activă nazo-alveolară cu tracțiune intermaxilară prezintă o valoare de închidere de 76% (după Elcin).

Astfel, apare întrebarea și nedumerirea, de ce nu am folosi avantajele metodei de plastie în doi timpi, ce permite o adaptare mai fiziologică a mușchilor orbiculari și a mușchilor cu inserție pe palatul dur, dar cu principiile ortodontice de remodelare preoperatorie nazo-alveolară, care ar crește și mai mult eficiența și rezultatele tratamentului, fără a permite recidiva sau deschiderea tardivă a despicăturii la nivelul marginilor despicăturii palatului dur.

Benzile de emplastru cu tracțiune elastică folosite de Elcin ca terapie activă preoperatorie în cadrul studiului respectiv, sunt prefabricate și pot fi găsite doar pe continentul american. Astfel, pe parcursul studierii metodelor de tratament prechirurgical și chirurgical, din punct de vedere tehnic, am inventat și am simplificat o metodă mai optimă de redresare nazo-alveolară, ce ne permite să producem în cadrul catedrei, un tip de cârlige din sârmă ortodontică din aliaj de oțel inoxidabil și crom (Wiplă) de 0,7-0,8 mm, care poate fi folosită drept ancoraj pentru benzile de emplastru de tracțiune ale țesuturilor periorale, partea activă fiind inele elastice ortodontice intermaxilare. La fel pot fi asociate cu cârligul de redresare intranasală preoperatorie produs și reinventat în cadrul Catedrei de Chirurgie OMF Pediatrică, care permite consolidarea

și pregătirea țesuturilor pentru etapa chirurgicală și anume modificarea raportului bazei nasului față de linia mediană a feței, față de septul nasal, față de viitoare consolidare a buzei superioare, cât și estetica narinei pe partea defectului, a regiunii subnazale, a columelii, a filtrumului și creștelor filtrumului.

### Concluzii.

Plastia într-o etapă a palatului în despicături, ce preoperator este supusă terapiei ortodontice de remodelare nazo-alveolară, este mai eficientă în închiderea breșei despicăturii la nivelul apofizelor alveolare, decât plastia în doi timpi fără terapie preoperatorie ortodontică nazo-alveolară.

### Bibliografie.

- Golalipour MJ, Mirfazeli A, Behnampour N (2007) Birth prevalence of oral clefting in northern Iran. *Cleft Palate Craniofac J* 44: 378-380.
- Grayson BH, Maull D (2004) Nasoalveolar molding for infants born with clefts of the lip, alveolus, and palate. *Clin Plast Surg* 31: 149-158, vii.
- Bardach J, Cutting CB (1990) Anatomy of the unilateral and bilateral cleft lip and nose In *Multidisciplinary management of cleft lip and palate*. WB Saunders, Philadelphia.
- McComb H (1985) Primary correction of unilateral cleft lip nasal deformity: a 10-year review. *Plast Reconstr Surg* 75: 791-799
- Thornton JB, Nimer S, Howard PS (1996) The incidence, classification, etiology, and embryology of oral clefts. *Semin Orthod* 2: 162-168.
- Railean Silvia, Cristina Poștaru, Lupan I. *Curs practic de chirurgie orală și maxilo-facială pediatrică* Chișinău: Centrul Editorial-Poligrafic *Medicina*, 2009.306 p. ISBN 978-9975-915-7.
- Railean Silvia. *Anomalii congenitale cranio-maxilo-faciale la copii – abordare multidisciplinară* – Centrul Editorial Poligrafic *Medicina*, 2020. 267 pp. ISBN 978-9975-56-772-5.
- Langman's Neil, S. Norton, T.W. Sadler. *Embriologie medicală* ediția a 10-a, „Netter atlas de anatomie a capului și gâtului pentru stomatologie”.
- Kuijpers Jagtman AM, Prah-Andersen B (1996) *History of neonatal maxillary orthopedics: Past to present In Cleft lip and palate Diagnosis and management*. (2nd-edn), Singular publishing group, San Diego London
- Grayson B.H, Santiago P.E, Brecht L.E, Cutting C.B (1999). Presurgical nasoalveolar molding in infants with cleft lip and palate. *Cleft Palate Craniofac J* 36: 486-498.
- Georgiade N.G, Latham R.A (1975). Maxillary arch alignment in the bilateral cleft lip and palate infant, using pinned coaxial screw appliance. *Plast Reconstr Surg* 56: 52-60
- Veau, V. *Division Palatine. Anatomie. Chirurgie. Phonétique. Avec la Collaboration de Mlle S. Borel.*; Impr. Darantière Masson et Cie éditeurs: Dijon/Paris, France, 1931.
- Elcin Esenlik, D.D.S., Ph.D. at all „Preoperative Alveolar Segment Position as a Predictor of Successful Gingivoperiosteoplasty in Patients with Unilateral Cleft Lip and Palate” *Plastic and Reconstructive Surgery* • April 2018, Volume 141, Number 4, 971-982pp.